

# Neurochirurgie

Dr. Gabriele Gradner Dipl. ECVS

Kleintierchirurgie

19.10.2017

# Neurochirurgie





Röntgen:Weichteildiagnostik

Allgemeine Pathologie Teil 1+2

Lehrbuch der Ethologie

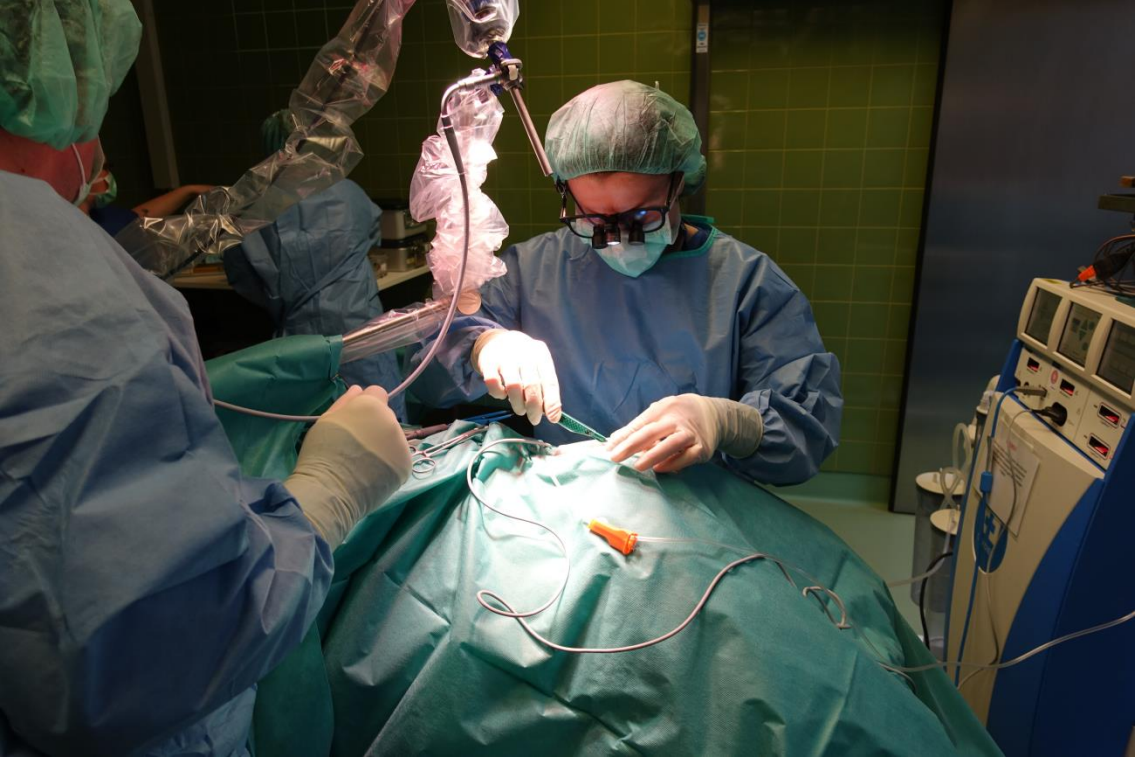Lehrbuch der Ethologie

Röntgen:Skelettdiagnostik

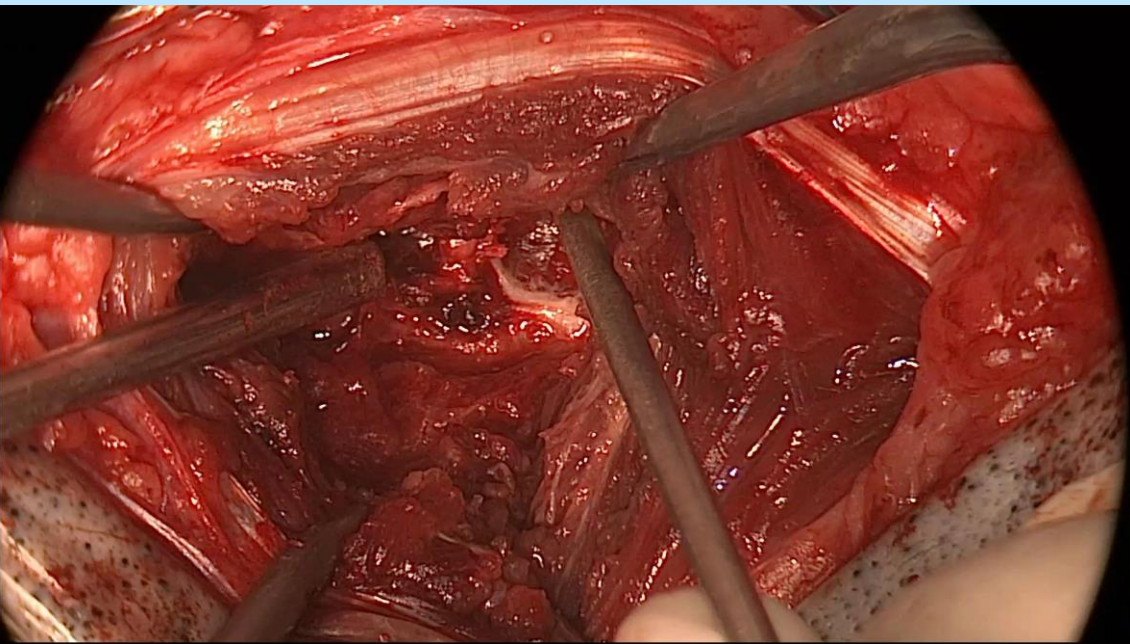
Lehrbuch d. Strahlentherapie

Lehrbuch der Ethologie

Das kleine 1x1 der  
Endgelenksröntgen-  
Klassifikation  
für Kliniker  
www.ortho.uni-  
erlangen.de





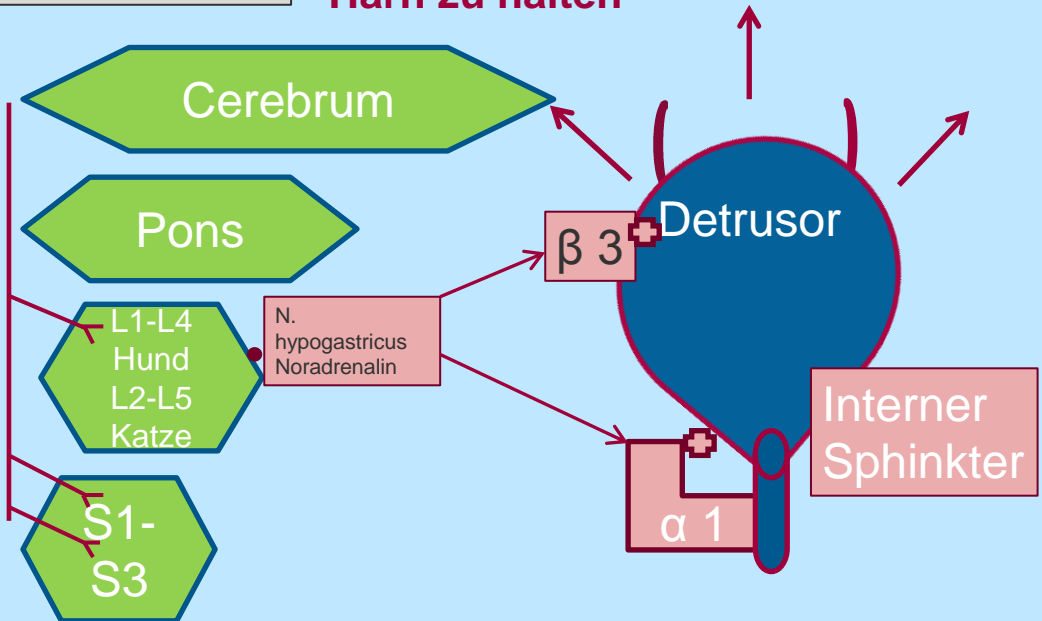






Harnblase leer

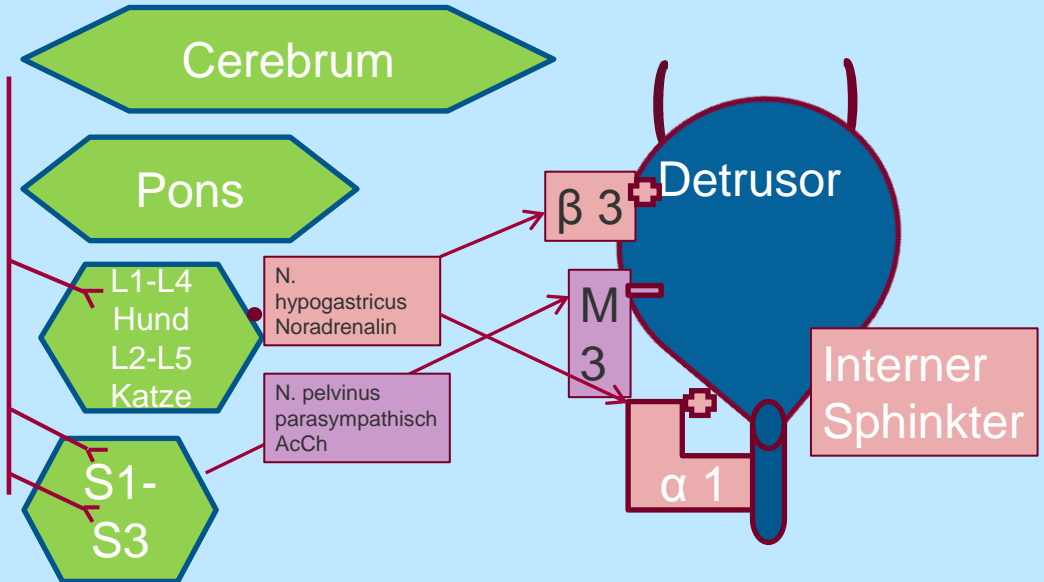
## Sympathikus wird aktiviert um den Harn zu halten





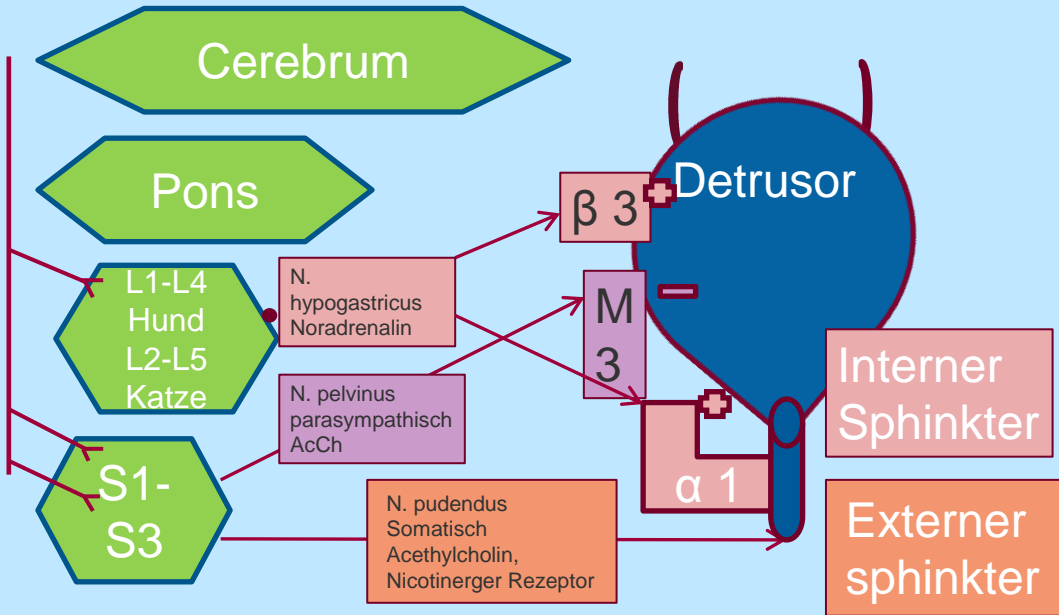
Harnblase leer

# Hemmung des parasympathischen N. pelvinus



Harnblase leer

# N. Pudendus wird aktiviert-hält Harn



S1-S3

Blasentonus ↑  
Feste Blase ↑  
Auspressen 😞

Harnabsatz  
Nervus pudendus  
Externer Sphinkter ?

Harnabsatz  
Nervus pudendus  
Externer Sphinkter —

Harnblase leer  
Nervus hypogastricus

Läsion  
L7-S3

Detrusortonus ↓  
Urethratonus ↓  
Auspressen 😊

Läsion  
Pons -L7

Segment  
Wirbelsäule  
Nervus hypogastricus ?

L1-L4  
Hund  
L2-L5  
Katze

Segment  
Wirbelsäule  
Nervus pudendus +  
pelvinus ?

Richtige Antworten

Harnabsatz

Nervus pudendus

Externer Sphinkter

**Frage**

Der Nervus pudendus leitet über welchen Neurotransmitter

- Azetylcholin
- Nikotin
- Noradrenalin
- Serotonin
- Adrenalin

Antworten

Harnabsatz

Nervus pudendus

Externer Sphinkter

