



Dieses PDF/A-Dokument wurde maschinell aus der approbierten Originalversion erzeugt. Die Originalversion finden Sie an der Universitätsbibliothek der Veterinärmedizinischen Universität, Wien

Aus dem klinischen Department für Kleintiere und Pferde
Abteilung bildgebende Diagnostik
der Veterinärmedizinische Universität Wien
(Departmentsprecher: O.Univ.-Prof. Dr.med.vet. J. Thalhammer)

Untersuchungen zum lumbosakralen Übergangswirbel beim Hund

Diplomarbeit

vorgelegt von Haider Karin
Wien, November 2009

Betreuerin:

O.Univ.-Prof. Dr.med.vet. Elisabeth Mayrhofer

<i>1. Einleitung</i>	5
1.1. <i>Hypothese</i>	5
<i>2. Literatur</i>	5
2.1. Anatomische Grundlagen	5
2.1.1. Wirbelsäule.....	5
2.1.1.1. Wirbelanzahl.....	6
2.1.1.2. Wirbelkörper.....	6
2.1.1.3. Wirbelbogen	6
2.1.1.4. Fortsätze	7
2.1.2. Kreuzbein	8
2.1.3. Das Iliosakralgelenk	8
2.2. Embryonale Entwicklung der Wirbelsäule	9
2.2.1. Mesenchymaler Wirbel	9
2.2.2. Knorpelstadium	10
2.2.3. Ossifikation	10
2.3. Röntgenbild	10
2.3.1. Lagerungstechniken.....	10
2.3.1.1. Ventrodorsale Ansicht	11
2.3.1.2. Laterale Ansicht.....	11
2.3.2. Beurteilung des Kreuzbeins im ventrodorsalen Strahlengang.....	11
2.3.2.1. Allgemeines	11
2.3.2.2. Kriterien zur Beurteilung.....	12
2.4. Übergangswirbel	13
2.4.1. Definition	13
2.4.1.1. Lumbalisation	13
2.4.1.2. Sakralisation	13
2.4.2. Bedeutung des lumbosakralen Übergangswirbels	13
2.4.3. Beurteilung von lumbosakralen Übergangswirbeln	14
2.4.3.1. Auswertung und Einteilung des LÜW	14
2.4.3.2. Auswertung und Einteilung des LÜW nach Flückiger	16
2.4.4. Häufigkeit von lumbosakralen Übergangswirbeln	17
2.4.5. Lumbosakrale Übergangswirbel und das Cauda equina Syndrom	19
2.4.6. Lumbosakrale Übergangswirbel im Hinblick auf Coxopathien	19
<i>3. Material und Methode</i>	<i>21</i>
3.1. Rasse	21
3.2. Alter	21
3.3. Geschlecht	21
3.4. Art der Lagerung	22
3.5. Lagerung	22
3.6. Einteilung des LÜW	23
3.7. Messungen	24
3.8. Statistische Auswertung	26
<i>4. Ergebnisse</i>	<i>26</i>
4.1. Rasse	26
4.2. Geschlecht	27

4.3. Art der Lagerung	28
4.4. Lagerung	28
4.5. Einteilung des LÜW	29
4.6. Statistische Auswertung	30
4.6.1. Differenz der Länge C	30
4.6.2. Differenz der Strecke D.....	31
4.6.3. Differenz der Länge E	32
4.6.4. Differenz des Winkels α	33
<i>5. Diskussion</i>	<i>34</i>
<i>6. Zusammenfassung</i>	<i>39</i>
<i>7. Abstract</i>	<i>40</i>
<i>8. Literaturverzeichnis</i>	<i>41</i>
<i>9. Abkürzungen</i>	<i>45</i>
<i>10. Danksagung</i>	<i>46</i>

1. Einleitung

Der lumbosakrale Übergangswirbel (LÜW) wurde durch seine klinische Bedeutung schon häufig zum Gegenstand verschiedenster Studien (auf diese Studien wird in der weiteren Arbeit ausführlich eingegangen). Diese praktisch bezogene Diplomarbeit soll klären, ob Möglichkeiten bestehen die Veränderungen die ein LÜW an Kreuzbein und Becken mit sich bringt anhand von Röntgenbildern zu messen.

1.1. Hypothese

Durch den lumbosakralen Übergangswirbel ergeben sich im Kreuzbeinbeckenbereich anatomische Asymmetrien, die die Form und Stellung nicht nur des Kreuzbeines, sondern auch des Beckens und der Wirbelsäulenachse verändern. Dadurch ergibt sich eine nachteilige Wirkung auf betroffene und angrenzende Strukturen. Diese Veränderungen sind anhand verschiedener Parameter messbar und darstellbar. Die unterschiedlichen Formen des Übergangswirbels nehmen unterschiedlichen Einfluss auf die geometrischen Strukturen.

2. Literatur

2.1. Anatomische Grundlagen

2.1.1. Wirbelsäule

Die einzelnen Wirbel, Vertebrae, bilden durch ihre Aneinanderreihung die Wirbelsäule, Columna vertebralis, des Hundes. In ihrem zentralen Wirbelloch, For. vertebrale, nehmen sie das Rückenmark auf.

2.1.1.1. Wirbelanzahl

Alle Wirbel kennzeichnen sich durch einen ähnlichen Aufbau, bestehend aus dem Wirbelkörper, Corpus vertebrae, Wirbelbogen, Arcus vertebrae und mehreren Fortsätzen. Durch regionale Unterschiede kann die Columna vertebralis jedoch folgenden Abschnitten zugeordnet werden:

Halswirbel (Vertebrae cervicales)
Brustwirbel (Vertebrae thoracicae)
Lendenwirbel (Vertebrae lumbales)
Kreuzwirbel (Vertebrae sacrales)
Schwanzwirbel (Vertebrae caudales)

Der Hund besitzt 7 Hals-, 13 Brust-, 7 Lenden- und 3 Kreuzwirbel; die häufigste Abweichung hiervon ist das Vorhandensein von nur 6 Lendenwirbeln (DYCE et al., 1991).

2.1.1.2. Wirbelkörper

Der Wirbelkörper (Corpus vertebrae) weist eine dreiseitig prismatische Form auf. Seine kraniale Endfläche, Extremitas cranialis seu Caput vertebrae, ist gewölbt, seine kaudale Endfläche, Extremitas caudalis seu Fossa vertebrae, dagegen ausgehöhlt (NICKEL et al., 1992). Die Wirbelkörper werden durch die Disci intervertebrales und die äußeren und inneren Längsbänder miteinander in Kontakt gehalten.

Besonderheiten der Lendenwirbelkörper

Die Lendenwirbelkörper sind in ihrer Form kürzer als die Halswirbelkörper, jedoch länger als die Brustwirbelkörper. Extremitas cranialis und Extremitas caudalis präsentieren sich flach.

2.1.1.3. Wirbelbogen

Der Arcus vertebrae setzt sich aus den zwei vertikalen Pediculi arcus vertebrae und der darauf gelegenen Lamina zusammen, wodurch, gemeinsam mit dem Corpus vertebrae, das Foramen vertebrale gebildet wird, in dem sich das Rückenmark befindet.

An der Basis der Pediculi arcus vertebrae befinden sich kranial und kaudal Einkerbungen, Incisura vertebralis cranialis bzw. caudalis. Zwischen zwei aufeinander folgenden Wirbeln formen diese Inzisuren das Zwischenwirbelloch, For. intervertebrale. Es dient dem Austritt der Rückenmarksnerven und dem Durchtritt von Gefäßen (SALOMON, 2005).

Die Spatia interarticularia sind im Bereich der Lendenwirbelsäule sehr schmal, vor allem im direkten Vergleich zum Spatium lumbosacrale, welches beim mittelgroßen

Hund bis zu einem Zentimeter messen kann. Dieses Zwischenwirbelloch kommt selten direkt über der Zwischenwirbelscheibe zu liegen, da die Inc. vertebralis caud. oft tiefer ist als die craniale.

Besonderheiten der Lendenwirbelsäule

Der Wirbelkanal erweitert sich im Bereich der Lendenwirbelsäule durch hohe Wirbelbögen, um der Lendenschwellung des Rückenmarks Platz zu bieten, bevor er sich dann nach kaudal langsam zu verjüngen beginnt.

2.1.1.4. Fortsätze

Auf jedem Wirbel findet man Querfortsätze, Procc. transversi, den Dornfortsatz, Proc. spinosus und Gelenksfortsätze, Procc. articulares craniales und caudales.

Die Querfortsätze entspringen an den Wurzeln der Wirbelbögen und ragen in laterale Richtung.

Die Dornfortsätze erheben sich median über den Bogenhälften.

Die Gelenksfortsätze entspringen am kranialen bzw. kaudalen Rand des Wirbelbogens.

Als Besonderheit der Fleischfresser weisen die Lendenwirbel die nach kaudal weisenden Procc. accessorii, die Hilfsfortsätze, auf. Diese überragen die Kontur der Inc. vert. caud.

Besonderheiten der Lendenwirbelsäule

Die weit ausladenden Querfortsätze der Lendenwirbelsäule sind in leicht kranioventrale Richtung geneigt.

Der erste Lendenwirbel trägt stets den kürzesten Querfortsatz. Bei den Fleischfressern ist der 5. oder 6. Querfortsatz der längste (NICKEL et al., 1992).

Die Dornfortsätze präsentieren sich in der Lendenwirbelsäule leicht nach kranial geneigt, eine Ausnahme ist der des letzten Lendenwirbels, der beim Fleischfresser senkrecht in die Höhe ragt. Die Dornfortsätze steigen in der mittleren Lendenregion am kräftigsten und höchsten auf, bevor sie in einem verdickten Kamm enden.

Die Gelenksfortsätze weisen im Bereich der Lendenwirbelsäule sagittal gestellte Gelenksflächen auf.

Die kranialen Gelenksfortsätze überragen die kaudalen in dorsaler Richtung (ELLENBERGER u. BAUM, 1974).

Die Procc. mamillares verschmelzen im Bereich der Lendenwirbelsäule mit den Procc. articulares cran. zu den kammförmigen Procc. mamilloarticulares.

Die Procc. accessorii der Lendenwirbelsäule sind zapfenförmig, an den letzten beiden Segmenten zeigen sie sich nur mehr als Beulen.

2.1.2. Kreuzbein

In der Kreuzwirbelsäule fehlt jede Beweglichkeit (NICKEL et al., 1992).

Die Verknöcherung der Zwischenwirbelscheiben und damit die Entstehung des Kreuzbeins ist beim Fleischfresser im Alter von eineinhalb Jahren abgeschlossen (DYCE et al., 1991; NICKEL et al., 1992).

Beim Hund vereinigen sich üblicherweise drei Wirbel zu dem vierseitigen Os sacrum. Nur der kranialste Wirbel bildet, im Bereich der breiten Basis ossis sacri, die Extremitas cranialis mit der Inc. vertebralis cran. aus, nur der kaudalste, im Bereich der Apex ossis sacri, die Extremitas caudalis mit der Inc. vertebralis caudalis.

Das Promontorium ist ein kamm- bis lippenförmiges nach ventral gerichtetes Gebilde am kranioventralen Rand des Kreuzbeins, das bei den Haussäugetieren nur undeutlich ausgebildet ist.

Die Facies dorsalis wird von den miteinander verschmolzenen flachen Wirbelbögen gebildet (SALOMON, 2005).

Im Gegensatz zu den weiten Wirbelbögen der Lendenwirbelsäule bilden die Wirbelbögen des Kreuzbeins nur mehr einen engen Canalis sacralis, der sich nach kaudal immer weiter verjüngt.

Mit den Alae sacrales erweitern sich die Partes laterales im Bereich des ersten und zweiten Kreuzwirbels. Durch ihre ohrmuschelförmige, überknorpelte Facies auricularis artikulieren diese nach lateral mit den Darmbeinflügeln. Im kranialen Teil der Partes laterales unterhalten Darmbeinflügel und Os sacrum eine ligamentöse Verbindung.

Eine Crista ventralis fehlt am Kreuzbein, stattdessen finden sich aber an der Facies pelvina Querlinien, Lineae transversae, als Nahtstellen der Wirbelkörper.

Der erste Kreuzwirbel bildet den kranialen Gelenksfortsatz vollständig aus, der letzte Kreuzwirbel den Proc. articularis caudalis. Die verbleibenden Gelenksfortsätze finden sich nur als rudimentäre Buckel.

Die Dornfortsätze bilden mit ihrer kaudodorsalen Ausrichtung einen Gegensatz zu den leicht kranial geneigten Procc. spinosi der Lendenwirbelsäule.

An ihrer Basis sind die Dornfortsätze miteinander verschmolzen, während ihre dorsalen Enden frei bleiben und sich zu Beulen verdicken.

Die Querfortsätze vereinigen sich vollständig zur Pars lateralis, welche zum Ansatz von Bändern aufgeraut erscheint und als Kamm, der Crista sacralis lateralis, ausläuft.

2.1.3. Das Iliosakralgelenk

Das straffe Kreuzdarmbeingelenk, *Articulatio sacroiliaca*, verbindet die überknorpelte Facies auricularis des Darmbeins mit der überknorpelten Facies auricularis des Kreuzbeins.

Die Capsula articularis ist entsprechend der geringen Beweglichkeit an diesem straffen Gelenk sehr eng (NICKEL et al., 1992).

Beim Hund finden sich folgende Gelenksbänder, *Ligg. sacroiliaca*:

- ⇒ Die ventralen Kreuzdarmbeinbänder, Ligg. sacroiliaca ventralia, verstärken die Gelenkscapsel an der ventralen Seite.
- ⇒ Die inneren Kreuzdarmbeinbänder, Ligg. sacroiliaca interossea, zwischen Tuberositas iliaca des Darmbeinflügels und der Dorsalfläche des Kreuzbeins, fungieren als Aufhängebänder des Kreuzbeins.
- ⇒ Die dorsalen Kreuzdarmbeinbänder, Ligg. sacroiliaca dorsalia, bestehend aus der Pars brevis und der Pars longa. Die Pars brevis verbindet das Tuber sacrale des Darmbeinflügels mit den Zitzenfortsätzen. Die Pars longa hingegen spannt sich zwischen Tuber sacrale und der Pars lateralis des Kreuzbeins auf.

Das Lig. sacrotuberale spannt sich zwischen dem Querfortsatz des letzten Kreuzbeinwirbels und dem Sitzbeinhöcker.

2.2. Embryonale Entwicklung der Wirbelsäule

2.2.1. Mesenchymaler Wirbel

Das mittlere Keimblatt bildet die Chorda dorsalis, welche später durch die Wirbelsäule ersetzt wird.

Beim frühen Embryo gliedert sich das seitlich des Neuralrohres und der Chorda dorsalis gelegene Mesoderm in medio-lateraler Richtung in folgende drei Abschnitte:

- ⇒ das paraxiale Mesoderm (Stammplatten)
- ⇒ das intermediäre Mesoderm
- ⇒ das lateral gelegene Mesoderm der Seitenplatten

(RÜSSE u. SINOWATZ, 1991)

Das paraxiale Mesoderm bildet früh umschriebene Segmente, die Somiten, in welchen bald ein Hohlraum entsteht, das Myocoel. Von dem ventromedialen Anteil der Somiten reißt ein Zellverband mesenchymaler Herkunft aus, das Sklerotom, das die Anlage der Wirbelsäule darstellt. Im perichondralen Raum formt dieses, allseitig die Chorda dorsalis umschließend, die lockeren nicht segmentierten Blasten, welche dann durch Intersegmentalarterien und damit durch Bildung eines Intrasegmentalspaltes in sekundäre Sklerotome gegliedert werden. Diese sekundären Sklerotome bestehen aus einem kranialen zellärmeren und einem kaudalen zellreicheren Teil, wobei der kaudale Teil mit dem kranialen Kompartiment des nächsten Sklerotoms verschmilzt. Somit entwickelt sich der definitive Wirbelkörper als intersegmentales Gebilde.

Zwischen den Wirbelkörpern entstehen aus kranialen Zellen der Sklerotomsegmente die Zwischenwirbelscheiben (SCHNORR u. KRESSIN, 2001)

Die Wirbelbögen entwickeln sich aus primitiven Bogenanlagen. Dafür wachsen aus der kranialen Hälfte jedes Sklerotoms Zellen um die Anlagen der Wirbelkörper, nähern sich über dem Neuralrohr an und vereinigen sich in der Mittellinie.

2.2.2. Knorpelstadium

Mit der einsetzenden Verknorpelung der Wirbel wird die Chorda dorsalis in den Wirbelkörpern vollständig zurückgebildet. (RÜSSE u. SINOWATZ, 1991)

Gegen Ende der Embryonalperiode bilden sich in den Wirbelkörpern paarige Knorpelherde, die sich schnell zu einem Knorpelstück vereinigen. Die Knorpelanlagen der Bogenanlagen folgen kurze Zeit später und verschmelzen mit dem Wirbelkörper. In der Medianen übernimmt kurzzeitig die Membrana reuniens die Verbindung der beiden Bogenanlagen, bis die Bogenanlagen ebenfalls miteinander knorpelig verwachsen.

Die Dornfortsätze, die vorübergehend doppelt ausgebildet sind, und die Gelenksfortsätze entstehen aus Knorpelzentren der Bögen, die fortsatzartig auswachsen (SCHNORR u. KRESSIN, 2001).

Aus den ventrolateralen Anteilen der Bogenanlagen entwickeln sich die Querfortsätze.

2.2.3. Ossifikation

Die Ossifikation im Bereich der Wirbelsäule ist eine enchondrale, mit drei primären Ossifikationszentren in jedem Wirbel. Zwei dieser Zentren finden sich jeweils seitlich am Ursprung der dorsalen Bögen, das dritte liegt in der Mitte des Wirbelkörpers.

Zusätzlich zu den primären Ossifikationszentren finden sich in der späteren Entwicklung noch weitere, nämlich akzessorische Ossifikationszentren. Sie treten als scheibenförmige Epiphysen an den kranialen und kaudalen Endflächen der Wirbelkörper in Erscheinung.

Akzessorische Ossifikationszentren sind auch an der Bildung der Querfortsätze und Dornfortsätze beteiligt.

2.3. Röntgenbild

2.3.1. Lagerungstechniken

Der lumbosakrale Übergang soll im Grundbilderpaar dargestellt werden, also im ventrodorsalen und laterolateralen Strahlengang. Der Zentralstrahl sollte auf den lumbosakralen Übergang gerichtet sein. Das gesamte Becken und zumindest die letzten zwei Lendenwirbel sollten abgebildet sein. Um auf dem Röntgenbild den lumbosakralen Übergang und das Iliosakralgelenk gut bewerten zu können, empfiehlt es sich, dem Patienten ein bis zwei Stunden vor der Aufnahme einen Einlauf zu verabreichen, um das Kolon zu entleeren und eine Überlagerung in der ventrodorsalen Aufnahme zu vermeiden (HAN u. HURD, 2006).

2.3.1.1. Ventrodorsale Ansicht

Auf die symmetrische Lagerung des Beckens ist besonders zu achten. Eine Markierung der rechten oder linken Extremität ist obligatorisch, um eine spätere Identifikation zu ermöglichen.

Nach MORGAN et al. (1998) ist diese Ansicht unbefriedigend bei der Untersuchung des Lendenwirbel-Kreuzbeinwirbel-Gelenks, wobei sie diese Aussage nicht näher erläutern.

2.3.1.2. Laterale Ansicht

Diese Ansicht sollte, zusätzlich zur ventrodorsalen Lagerung, routinemäßig angefertigt werden, wobei jede Verkippung zu vermeiden ist.

Trifft der Zentralstrahl, wie gewünscht, auf den lumbosakralen Übergang, sollte sich das Kreuzbein symmetrisch auf dem Röntgenbild abbilden.

2.3.2. Beurteilung des Kreuzbeins im ventrodorsalen Strahlengang

2.3.2.1. Allgemeines

Laut KNAUS (2001) ist die Beurteilung des Iliosakralgelenks im ventrodorsalen Strahlengang am genauesten möglich, weil dieser einen Vergleich zwischen rechtem und linkem Iliosakralgelenk zulässt und sich die einzelnen Gelenkabschnitte gut abgrenzbar darstellen.

Röntgenbilder zur Beurteilung auf HD, in ventrodorsaler Lagerung mit gestreckten Hintergliedmaßen, bewirken ein Aufkippen des Beckens, was von KNAUS (2001) als „Winkelprojektion“ bezeichnet wird. Im Gegensatz zur „Zentralprojektion“ bildet sich bei der „Winkelprojektion“ ein stumpfer Winkel zwischen Kreuzbein und Röntgenplatte aus. Es ändert sich also je nach Lagerung die Kontur der Iliosakralgelenke sowie die Kontur des Kreuzbeins.

Um diese dorsoventrale Winkelung des Kreuzbeins beurteilbar zu machen, misst KNAUS (2001) den transversalen Durchmesser der dorsalen und ventralen Fläche der Kreuzbeinflügel. KNAUS (2001) dividiert den ventralen Transversaldurchmesser durch den dorsalen Transversaldurchmesser und erhält den ventrodorsalen (VD) Index. Ergibt dieser eins, bedeutet dies eine Sagittalstellung der Gelenkflächen. Ergibt die errechnete Zahl weniger als eins, kann von einem größeren dorsalen als ventralen Transversaldurchmesser ausgegangen werden. Umgekehrt, ist der VD-Index größer eins, entspricht dies einem größeren ventralen als dorsalen Transversaldurchmesser.

Kommt es im Röntgenbild zu einer Verkippung des Beckens, kann nach KNAUS (2001) die umfassende Beurteilung oft nicht zufrieden stellend erfolgen, selbst wenn einzelne Gelenkabschnitte besser dargestellt wurden. Linkes und rechtes Iliosakralgelenk können dann nicht miteinander verglichen werden.

Um zu gewährleisten, dass die knöchernen Anlagen ausreichend mineralisiert und somit alle Strukturen röntgenologisch darstellbar sind, sollten die Tiere ein Mindestalter von fünf Monaten aufweisen.

2.3.2.2. Kriterien zur Beurteilung

Durch die Morphologie des Iliosakralgelenks kommt es auf Röntgenbildern zu einer Überlagerung verschiedener Gelenksabschnitte, was KNAUS (2001) wie folgt erklärt: Die anatomische Stellung eines Iliosakralgelenkes weicht von der Sagittalebene leicht ab. Der dorsale Transversaldurchmesser ist kleiner als der ventrale. Der kraniale Transversaldurchmesser ist kleiner als der kaudale. Der Gelenksspalt entfernt sich also in kraniokaudaler und dorsoventraler Richtung von der Sagittalebene. Diese physiologische Stellung führt nach KNAUS (2001) zu einem VD-Index größer eins.

2.3.2.2.1. Zentralprojektion

Am Kreuzbein sind folgende Strukturen abgrenzbar:

- ⇒ Procc. articulares crann. und caudd.
- ⇒ Foramina sacralia dorsalia und ventralia
- ⇒ Extremitas cranialis und caudalis
- ⇒ Processus spinosi in der Mitte des Kreuzbeins, an ihrer Basis verschmolzen
- ⇒ Konturen der sakralen Kontaktflächen, die in verschiedenen Ebenen zu liegen kommen
 - die dorsalste Kontur ist auch gleichzeitig die Medialste. Sie zieht medial, selten lateral am For. sacrale dorsale zwischen erstem und zweitem Kreuzbeinwirbel vorbei.
 - Die ventrale Kontur kommt am lateralsten zu liegen und wird in diesem Strahlengang vom Darmbein überlagert.
 - Zwischen den beiden findet sich die mittlere Kontur auf Höhe der Crista sacralis lateralis, diese Kontur stellt sich annähernd gerade dar
- ⇒ Der dazugehörige Gelenksspalt grenzt an diese drei Konturen an. Die zusammenhängenden Konturen können anhand des charakteristischen Verlaufs identifiziert werden

2.3.2.2.2. Winkelprojektion

Die Procc. spinosi überlagern sich teilweise in dieser Ansicht. Nur die dorsale und die ventrale Kontur können in dieser Projektion identifiziert werden und auch diese scheinen verkürzt. Die kraniale Kontur des Kreuzbeinflügels ist gut abgrenzbar, in dieser Projektion ist es besser möglich zwischen fibrocartilaginöser Verbindung und synovialem Gelenk zu unterscheiden.

2.4. Übergangswirbel

2.4.1. Definition

Ein Übergangswirbel, auch Schaltwirbel genannt, bildet sich am Ende bzw. am Anfang eines Wirbelsäulenabschnitts aus. Er nimmt das morphologische Erscheinungsbild eines benachbarten Abschnittes an. Ein Schaltwirbel kann sich symmetrisch oder asymmetrisch präsentieren und zählt zu den häufigsten kongenitalen Wirbelsäulenveränderungen beim Hund.

2.4.1.1. Lumbalisation

Bei der Lumbalisation nimmt der erste Kreuzbeinwirbel teilweise oder vollständig das morphologische Erscheinungsbild eines Lendenwirbels an. Nach OWENS u. BIERY (1982) wird die Lumbalisation durch einen Proc. transversus charakterisiert, der aus dem Kreuzbein hervorragt, bei gleichzeitiger Verkürzung des Kreuzbeins. Häufig jedoch geht diese Lumbalisation mit einer Sakralisation des ersten Schwanzwirbels einher, wodurch das Kreuzbein wiederum aus drei fusionierten Segmenten besteht (MORGAN et al., 1998). Die Lumbalisation tritt häufiger auf als die Sakralisation. Kommt es zu einer unilateralen Ausbildung eines Übergangswirbels, wird dieses Phänomen als Hemilumbalisation bezeichnet (MORGAN et al., 1998).

2.4.1.2. Sakralisation

Bilaterale oder unilaterale Anpassung des letzten Lendenwirbels bzw. des ersten Schwanzwirbels an die morphologische Ausprägung des Kreuzbeinwirbels, wird als Sakralisation bezeichnet. Es kommt zu keiner adäquaten Ausbildung des Querfortsatzes, wobei der siebente Lendenwirbel bzw. der erste Schwanzwirbel mehr oder weniger mit dem Kreuzbein und dem Ilium artikuliert (OWENS u. BIERY, 1989). Die Bestimmung der eigentlichen Zugehörigkeit des Übergangswirbels kann sich als schwierig erweisen, wenn nicht die gesamte Lendenwirbelsäule abgebildet ist (MORGAN et al., 1998).

Auch SCHAWALDER (1987) benutzt diese Art der Unterteilung der Übergangswirbel in Lumbalisation und Sakralisation, während in neuerer Literatur darauf verzichtet wird.

2.4.2. Bedeutung des lumbosakralen Übergangswirbels

OWENS u. BIERY (1982) messen dem lumbosakralen Übergangswirbel (LÜW) kaum klinische Bedeutung zu, solange es sich nicht um eine Sakralisation des L7 handelt.

Diese führt zur Ausbildung von Skoliose, erschwert die symmetrische Lagerung zur HD-Beurteilung und führt zu einer HD-Bildung am gegenüberliegenden Hüftgelenk. MORGAN et al. (1998) hingegen vermuten, dass sich durch einen LÜW eine Instabilität der Wirbelsäule entwickelt, die verschiedene Auswirkungen haben kann. Sie benennen als Sekundärveränderungen Sklerosen, Osteophyten und das Cauda equina Syndrom. OWENS u. BIERY (1989) erwähnen außerdem eine Prädisposition von Hunden mit LÜW für degenerative Diskopathien. Eine höhere Wahrscheinlichkeit für Osteoarthrosen im Hüftgelenk wird in der Literatur ebenfalls erwähnt (BARR u. KIRBERGER, 2006). Die Autoren führen diese Prädisposition aber nur auf asymmetrische LÜW zurück, da diese in einem asymmetrischen Iliosakralgelenk und abnormer Belastung münden. Übergangswirbel stehen in starkem Verdacht vererbt zu werden, vor allem beim deutschen Schäferhund (BARR u. KIRBERGER, 2006; JULIER-FRANZ, 2006).

2.4.3. Beurteilung von lumbosakralen Übergangswirbeln

Der LÜW kann im ventrodorsalen und latero-lateralen Strahlengang erkannt werden, doch kann seine Diagnose schwierig sein. Auch falsch positive Befunde können zu einem fehlerhaften Ergebnis führen. So wird in der Studie von BREIT et al. (2003) auf die röntgenologische Ähnlichkeit eines lumbosakralen Übergangswirbels mit Pseudolumbalisation und Osteophyten hingewiesen. Als Pseudolumbalisation wird, übernommen aus der Humanmedizin, die Kalzifikation der dorsalen und ventralen Ligg. sacroiliaca bezeichnet, welche als Querfortsatz des S1 bzw. des Übergangswirbel gedeutet werden könnte. Osteophyten ähneln einem isolierten Proc. articularis der Kreuzbeinflügel und könnten somit ebenfalls fälschlicherweise als Übergangswirbel gedeutet werden. In besagter Studie wurden 150 Röntgenbilder von Deutschen Schäferhunden, Rottweilern und Golden Retrievern auf das Vorhandensein von Übergangswirbeln untersucht.

Die gefundenen Veränderungen wurden nach dem Schema von BLUMENSAAT u. CLASING (1932) aus der Humanmedizin klassifiziert. 25 der 145 beurteilbaren Röntgenbilder zeigten Übergangswirbel, wobei 11 Hunde einen symmetrischen und 14 einen asymmetrischen lumbosakralen Übergangswirbel aufwiesen. Rottweiler (2/50) waren seltener betroffen als Golden Retriever (11/50) und Deutsche Schäferhunde (12/50).

2.4.3.1. Auswertung und Einteilung des LÜW

Die Dissertation von JULIER-FRANZ (2006) befasst sich mit den Formen des lumbosakralen Übergangswirbels beim Deutschen Schäferhund, sowie mit dem Einfluss des LÜW auf HD. Seine gewählten Beurteilungskriterien weichen kaum von bewährten Verfahren ab, vereinigen aber Ansätze verschiedener Autoren (WINKLER u. LÖFFLER, 1986; BURK u. ACKERMAN, 1996; MORGAN et al., 1998; BARR u. KIRBERGER, 2006)

Das besondere Augenmerk der Diagnostik liegt auf der Beurteilung der Wirbelfortsätze, dem Zwischenwirbelspalt und der Zahl der fusionierten Kreuzwirbel.

- ⇒ Procc. transversi werden auf Symmetrie, Länge, Ausrichtung und Kontaktaufnahme zum Kreuzbein beurteilt.
- ⇒ Dornfortsätze: Die Procc. spinosi werden anhand ihrer Abstände im Bereich der Kreuzbeinwirbel beurteilt.
- ⇒ Wirbelkörper: Gemessen wird die Breite des Zwischenwirbelspalts im Bereich des siebenten Lendenwirbels und des ersten Kreuzbeinwirbels. Der Zwischenwirbelspalt ist durch die Winkelbildung während der Röntgenaufnahme nur im latero-lateralen Strahlengang eindeutig beurteilbar (MORGAN et al., 1998).
- ⇒ Kreuzbeinwirbelzahl: Hier wird die Anzahl der zum Kreuzbein verschmolzenen Wirbel untersucht. Nur vollständig fusionierte Wirbelkörper werden dabei zum Kreuzbeinsegment gezählt.

Der LÜW wird von Julier-Franz in vier Formen eingeteilt:

- ⇒ Normaler lumbosakraler Übergang: Der Gelenkspalt zwischen letztem Lendenwirbel und Kreuzbein zeigt sich voll ausgebildet, während die weit ausladenden Querfortsätze des letzten Lendenwirbels sich leicht in kranioventrale Richtung neigen. Die Querfortsätze des ersten Kreuzbeinwirbels beteiligen sich an der Bildung der Pars lateralis. Der Dornfortsatz des ersten Kreuzbeinwirbels ist an seiner Basis mit den Dornfortsätzen der anderen Kreuzbeinwirbel vereinigt, wobei ihr Abstand regelmäßig bleibt. Erster und zweiter Kreuzbeinwirbel sind vollständig verschmolzen.
- ⇒ Symmetrischer lumbosakraler Übergangswirbel: Trotz Formvielfalt weist diese Gruppe ein gemeinsames Kennzeichen auf: die Spiegelgleichheit der Querfortsätze. Zur besseren Differenzierung werden aber wiederum zwei Gruppen unterschieden.
 - Isolierter Proc. spinosus des ersten Kreuzbeinwirbels: Hier zeigen sich die Wirbelkörper und Querfortsätze des letzten Lendenwirbels und des ersten Kreuzbeinwirbels unverändert, doch die Basis des Dornfortsatzes des ersten Kreuzbeinwirbels ist isoliert. Weiters ist ein größerer Abstand zwischen den Dornfortsätzen von S1 und S2 als zwischen den Dornfortsätzen der letzten beiden Kreuzbeinwirbel erkennbar.
 - Ausgeprägter symmetrischer lumbosakraler Übergangswirbel: Die Variation des letzten Lendenwirbels reicht von einer Verkürzung der Querfortsätze bis hin zu einer vollständigen Verschmelzung des Wirbelkörpers mit dem Kreuzbein. Am ersten Kreuzbeinwirbel finden sich, von rudimentären Querfortsätzen kranial der Iliosakralgelenke bis zur vollständigen Isolierung und morphologischen Ausprägung eines Lendenwirbels, verschiedene Modifikationen.
- ⇒ Asymmetrischer lumbosakraler Übergangswirbel: Diese Variation zeichnet sich durch eine unterschiedliche Ausbildung der beiden Querfortsätze oder des Wirbelkörpers aus. Nach dem Ursprung ihrer Asymmetrie unterscheidet JULIER-FRANZ (2006) zwei Gruppen:
 - Asymmetrie der Querfortsätze ohne Kontaktaufnahme zur Darmbeinschaukel, oder die Kontaktflächen mit der Darmbeinschaukel zeigen sich links und rechts gleichartig.

- Die Kontaktflächen zur Darmbeinschaukel sind unterschiedlich ausgebildet.

JULIER-FRANZ (2006) und WIGGER et al. (2009) untersuchten 4386 Tiere und fanden bei 29% einen LÜW, wobei 78% (1270) ausschließlich durch einen isolierten Proc. spinosus des ersten Kreuzbeinwirbels gekennzeichnet sind. Bei 26,2% aller DSH fand sich ein symmetrischer LÜW. Nur bei 3,6% aller Hunde konnte ein ausgeprägter symmetrischer LÜW gefunden werden. Asymmetrische LÜW wurden bei 2,8% der Tiere beobachtet (WIGGER et al., 2009). Von diesen 2,8% nahmen 56,2% keinen Kontakt mit der Darmbeinschaukel auf. Bei 110 Hunden bestand das Kreuzbein aus nur zwei Segmenten. 38 Tiere zeigten ein Kreuzbein mit vier Segmenten. Fünf der 148 Tiere mit veränderter Kreuzbeinzahl zeigten einen sonst morphologisch unauffälligen LÜW.

JULIER-FRANZ (2006) beurteilt die Heritabilität durch eine einfaktorielle Varianzanalyse. Seine Untersuchungen ergaben eine ähnlich große Heritabilität wie sie bei der HD vorliegt.

2.4.3.2. Auswertung und Einteilung des LÜW nach Flückiger

Von FLÜCKIGER et al. (2006 a, b) wurden 4000 Hunde von 144 Rassen nachuntersucht, die zur HD- Beurteilung vorstellig wurden. Es wurden die Querfortsätze auf eine Kontaktaufnahme zum Becken beurteilt, wobei drei Gruppen unterschieden wurden:

Einteilung	Querfortsätze und ihre Kontaktaufnahme zum Becken
Gruppe 1	freie, normale Querfortsätze ohne Verbindung zum Becken
Gruppe 2	intermediäre Fortsätze, zum Teil mit dem Becken verbunden
Gruppe 3	Fortsätze vollständig mit dem Becken verbunden

Die Autoren unterschieden weiters zwischen symmetrischer und asymmetrischer Ausbildung, wobei beide Typen beinahe gleich häufig vertreten waren.

Von den 4000 untersuchten Hunden wiesen 3,5% (138) einen Übergangswirbel auf. Der deutsche Schäferhund (39 von 684=5,7%) und der große Schweizer Sennenhund (6 von 64=9,4%) waren häufiger vertreten als andere Rassen. Besonders aber der Shar-Pei war in dieser Studie auffällig. Bei nur 26 untersuchten Hunden dieser Rasse zeigte jeder fünfte Hund einen LÜW. Die Autoren fanden hingegen nur bei 0,4% der 244 untersuchten Golden Retriever einen LÜW. Kein Schaltwirbel konnte beim Appenzeller Sennenhund (50 untersuchte Tiere) und belgischen Tervueren (55 untersuchte Tiere) gefunden werden.

Die Verteilung der 138 LÜW auf beide Geschlechter war annähernd identisch. Durch die Häufung der Schaltwirbel bei bestimmten Rassen schließen die Autoren auf eine genetische Vererbung, wobei allerdings weder Erbgang noch Heritabilität bekannt sind.

In einer 2009 veröffentlichten Studie ergänzen FLÜCKIGER et al. die Einteilung durch eine weitere Gruppe (Typ 1). Diese Hunde weisen keine Fusion der Dornfortsätze des ersten und zweiten Kreuzbeinwirbels auf. Die Dornfortsätze des

zweiten und dritten Kreuzbeinwirbels bleiben verschmolzen. Sie beurteilen diese Variation des LÜW aber als belanglos. Diese Typisierungsmethode des LÜW verspricht eine rasche und einfache Einteilung. In dieser Einteilung wird ein normaler LÜW als Typ 0 betrachtet. Typ 1 wie erwähnt kennzeichnet sich durch eine nicht vorhandene Verschmelzung des ersten und zweiten Kreuzbeinwirbeldornfortsatzes. Eine symmetrische Missbildung soll als Typ 2 bezeichnet werden und Tiere mit asymmetrischen Querfortsätzen werden als Typ 3 zusammengefasst.

Einteilung	Typisierung des lumbosakralen Übergangs
Typ 0	normale anatomische Gegebenheiten
Typ 1	Dornfortsätze des ersten und zweiten Kreuzwirbels nicht fusioniert
Typ 2	Querfortsätze des Übergangswirbels gleichartig missgebildet
Typ 3	Querfortsätze der Übergangswirbels unterschiedlich missgebildet

2.4.4. Häufigkeit von lumbosakralen Übergangswirbeln

In der Literatur werden verschiedene Angaben über die Häufigkeit des Auftretens eines lumbosakralen Übergangswirbels gemacht.

So schwanken die Angaben für den Deutschen Schäferhund zwischen 4,3 und 11%. Bei großen Pyrenäenhunden lag die Inzidenz zwischen 1,5% und 3 %.

MORGAN u. DAVIDSON (1999) untersuchten 1018 Labradorretreiver (370 männliche und 648 weibliche), neben anderen Veränderungen, auch auf lumbosakrale Übergangswirbel. Es wurden Hunde ab einem Alter von einem Jahr in die Studie mit aufgenommen, solange sie keine Lahmheit zeigten. Die Tiere wurden nicht aus gesundheitlichen Indikationen röntgenologisch untersucht, sondern nur zum Zweck der Studie.

Es wurde einerseits beurteilt, ob sich ein Zwischenwirbelspalt zwischen S1 und S2 nachweisen ließ und andererseits, ob sich die Querfortsätze des veränderten Segments ähnlich den Alae sacrales ausbildeten. Weiters wurde eine sakrale Asymmetrie durch einen veränderten Processus transversus oder einen veränderten Kreuzbeinflügel vermerkt und auf einen isolierten Proc. spinosus des Kreuzbeins geachtet. Der Hund wurde bei Auftreten eines Anzeichens als betroffen eingestuft. MORGAN u. DAVIDSON (1999) fanden bei 37 Hunden einen veränderten lumbosakralen Übergang (3,6%), wobei vermehrt weibliche Tiere betroffen waren (27). Die Nachzuchten von 14 dieser Hunde konnten ebenfalls untersucht werden, wobei das Vorhandensein eines lumbosakralen Übergangswirbels gehäuft nachgewiesen werden konnte.

BREIT u. KÜNZEL (1998) untersuchten 228 Wirbelsäulen von Rassehunden röntgenologisch und morphologisch. Die Autoren fanden bei 116 Tieren insgesamt 182 kongenitale Skelettveränderungen.

Von 37 Hunden, die eine veränderte Wirbelzahl in einem Segment aufwiesen, zeigten 24 ebenfalls eine veränderte Summe von Hals-, Brust-, Lenden- und

Kreuzwirbel, wobei 19 dieser Fälle eine Sakralisation des ersten Schwanzwirbels und vier weitere noch zusätzlich eine Lumbalisation des ersten Kreuzbeinwirbels zeigten. In dieser Studie fielen in der Gruppe mit veränderter Wirbelzahl der deutsche Schäferhund (8 von 31) und der Dackel (7 von 20) als überrepräsentiert auf. Die Sakralisation, bei gleich bleibender Gesamtzahl der Wirbel, hatte bei zwei Tieren vollständig und bei einem unvollständig stattgefunden. Eine Lumbalisation fand man unvollständig bei einem Tier. Insgesamt wurden von zehn Übergangswirbeln sieben am lumbosakralen Übergang vermerkt.

WINKLER u. LÖFFLER (1986) beschäftigen sich 1986 eingehend mit der Lumbalisation und Sakralisation. Anhand von Knochenpräparaten und Röntgenaufnahmen wurden Kriterien für die Beurteilung erstellt. An den untersuchten Wirbeln wurden Orientierungslinien gezogen. Orientierungslinie a wird als Horizontale durch den Wirbelkörpermittelpunkt geführt. Orientierungslinie b zieht als Tangente von den Gelenksfortsätzen an den Wirbelkörper. Die Orientierungslinie c verläuft vom Gelenkfortsatz zur Wirbelkörpermitte. Beurteilt wird der Winkel von b zu a.

An der Kranialfläche des Kreuzbeinwirbels soll dieser Winkel größer 90° sein, während er am siebenten Lendenwirbel genau 90° betragen sollte.

Nach den Ergebnissen kennzeichnen WINKLER u. LÖFFLER (1986) die Lumbalisation dann durch das Erhaltenbleiben der ventralen Seitenteile einerseits und durch lendenwirbeltypische Querfortsätze andererseits. Bei der Sakralisation hingegen findet sich, bei Rückbildung der Querfortsätze, eine Ausbildung des ventralen Seitenstücks.

Weiters beschreiben WINKLER u. LÖFFLER (1986) röntgenologisch charakteristische Veränderung der Sakralisation, wobei die Kontaktaufnahme des letzten Lendenwirbels mit dem Kreuzbein im Vordergrund steht. Man erkennt, dass der Raum zwischen dem Querfortsatz des Lendenwirbels und der Darmbeinschaukel abnimmt.

Die Lumbalisation hingegen ist röntgenologisch gekennzeichnet durch stärker hervortretende kraniale Gelenksfortsätze, dadurch wirkt die kraniale Kontur eingezogen, während die Querfortsätze deutlich in Erscheinung treten. Die Ablösung des ersten Kreuzbeinwirbels kann auch durch einen feinen Querspalt sichtbar werden. Röntgenologische Bedeutung messen die Autoren auch der Lage des Dornfortsatzes des ersten Kreuzbeinwirbels im Verhältnis zum zweiten und dritten Kreuzbeinwirbel bei. Bei Lumbalisation rückt dieser weiter nach kranial.

Durch diese Einteilung erhielten die Autoren folgende Ergebnisse für die Häufigkeit der Übergangswirbel verschiedener Rassen:

Deutscher Schäferhund	10,3-12,0%
Boxer	4,3-5,8%
Cocker Spaniel	3,1-5,4%
Bobtail	5,0-9,1%
Sibirischer Husky	2,1-5,7%
Leonberger	4,3-9,0%
Airedale Terrier	0,3-2,8%

2.4.5. Lumbosakrale Übergangswirbel und das Cauda equina Syndrom

Das Cauda equina Syndrom (CES) beschreibt neurologische Defizite, die durch eine Läsion der Cauda equina oder den peripheren Nerven derselben verursacht werden. MORGAN et al. (1993) untersuchten Deutsche Schäferhunde auf das Auftreten von lumbosakralen Übergangswirbeln in Zusammenhang mit dem CES an 161 Hunden mit CES. Als Vergleichsgruppe wurden Deutsche Schäferhunde, die aus anderen Gründen röntgenologisch untersucht wurden, auf das Vorliegen eines LÜW bewertet. Ein Übergangswirbel galt als vorhanden, wenn ein isolierter S1 vorlag.

Die Autoren fanden Übergangswirbel deutlich häufiger bei Hunden mit CES (38%) als ohne CES (11%). Sie errechneten aus den gesammelten Daten die größte Prädisposition für CES bei Deutschen Schäferhunden, die sowohl einen LÜW als auch eine degenerative Diskopathie aufweisen (77,8% +/- 16,1%).

Zur Untersuchung auf einen Zusammenhang zwischen LÜW und CES wurden von FLÜCKIGER et al. (2006 b) 92 Röntgenbilder von Hunden mit nachgewiesenem CES auf einen LÜW überprüft. 15 (16,3%) zeigten einen Übergangswirbel. Es wird hervorgehoben, dass die Stelle der Nervenschädigung stets zwischen dem letzten Lendenwirbel und dem Schaltwirbel auftrat. Die Autoren folgern aus diesem Ergebnis ein fünfmal höheres Risiko für das Auftreten von CES bei Hunden mit Ausbildung eines Übergangswirbels.

Auch die Altersverteilung wurde beurteilt. Hunde mit Schaltwirbel zeigten Symptome des CES durchschnittlich ein bis zwei Jahre früher (mit 5 Jahren) als Hunde mit physiologischem lumbosakralem Übergang (mit 6,5 Jahren).

Die Autoren erklären sich dieses frühere Auftreten wie folgt:

Hunde mit Übergangswirbel weisen eine veränderte Beweglichkeit und Kraftverteilung in diesem Bereich auf. Bei Hunden mit physiologischem lumbosakralem Übergang gleicht die Belastung einer Drehung, während Hunde mit LÜW zu einer Parallelverschiebung neigen. Die entstehenden Scherkräfte schädigen Bandscheiben und Bänder der Wirbelsäule. Diese Tatsache und die erhöhte Beweglichkeit des LÜW führen zu einer Belastung des vorhergehenden Diskus, der Bänder und Gelenke der Wirbelsäule. Die Folge ist eine frühere Schädigung.

2.4.6. Lumbosakrale Übergangswirbel im Hinblick auf Coxopathien

Eine 2009 veröffentlichte Studie stellte keinen signifikanten Unterschied im Grad der HD zwischen Tieren mit LÜW und Tieren ohne LÜW fest. Allerdings schien sich die Tendenz abzuzeichnen, dass ein schlechterer HD-Befund auf der Seite vorlag, wo der LÜW die größere Kontaktfläche zum Kreuzbein und Darmbein aufwies. Die Menge der Datensätze war jedoch nicht groß genug, um dies statistisch abzusichern. (WIGGER et al., 2009).

FLÜCKIGER et al. (2006 a) beschäftigten sich mit der Frage, ob Übergangswirbel für eine ungleiche Entwicklung der Hüftgelenke verantwortlich sind. Dafür wurden 4000 Röntgenbilder überprüft, von denen bei 138 ein LÜW festgestellt wurde.

Die 3862 Hunde ohne LÜW wiesen, nach Befundung anhand der Schweizer Bewertungsskala, annähernd symmetrische Hüftgelenke, unabhängig vom festgestellten HD-Grad, auf. Es fanden sich im Durchschnitt nur 0,2 Punkte Unterschied zwischen dem rechten und dem linken Hüftgelenk.

Auch bei den 68 Hunden mit symmetrischem LÜW zeigte sich kaum eine unterschiedliche Ausprägung in Hinblick auf Hüftgelenksdysplasie.

Bei Hunden mit asymmetrischem LÜW wurde eine ausgeprägte Differenz des linken und rechten Dysplasiegrades nachgewiesen.

33 Hunde mit leicht asymmetrischem Schaltwirbel zeigten einen Unterschied von durchschnittlich 1,6 Punkten auf der Schweizer Bewertungsskala. Bei 15 Hunden mit ausgeprägtem asymmetrischem LÜW war der Unterschied zwischen den Gelenken mit 3,8 Punkten nochmals stärker.

Als auffällig wurde die häufigere Verkipfung des Beckens bei Hunden mit asymmetrischem LÜW vermerkt. Es kam dadurch zu einem Beckenhochstand auf jener Seite, auf welcher der LÜW stärker mit dem Becken verbunden war.

Die Autoren erklären die unterschiedliche Ausformung der Hüftgelenke anhand dieses Phänomens. Sie berufen sich auf die Entwicklung der Hüftgelenke. Die Hüftgelenkspfanne bildet sich nur dann adäquat aus, wenn der Oberschenkelkopf während des Wachstums ausreichend in die Gelenkspfanne gepresst wird. Findet dies nicht statt, entwickelt sich das Pfannendach nicht physiologisch und die Gelenkspfanne verflacht.

Der Oberschenkelkopf wird vom Pfannendach zu wenig bedeckt, die Pfanne selbst an ihrem Rand übermäßig belastet, sie kann sich somit nicht richtig ausbilden. Das Hüftgelenk erscheint dysplastisch. Die Gegenseite hingegen ist besonders gut überdacht, wodurch das Herausrutschen des Femurkopfes und somit die Ausbildung einer dysplastischen Hüfte verhindert wird.

FLÜCKIGER et al. (2006 a) kommen zu dem Schluss, dass der Beurteiler nicht zwischen einer genetischen Veranlagung der HD und einer HD als Folge eines Beckenhochstandes unterscheiden kann und somit Hunde mit Schaltwirbel gleich wie Hunde ohne Schaltwirbel zu beurteilen sind. Da in dieser Studie nur 1,2% der insgesamt untersuchten Tiere einen deutlich asymmetrischen LÜW ausgebildet haben und nur diese eventuell falsch positiv beurteilt werden, bleibt die Risikogruppe relativ klein.

SCHAWALDER (1987) bemerkt immer wieder einseitige Coxopathien, röntgenologisch dargestellt, bei Hunden mit LÜW. Er erkennt eine Verdrehung des kaudalen Beckens bei horizontaler Lagerung des Kreuzbeins und der Darmbeine.

Er schließt aus diesen Beobachtungen folgendes:

Die unterschiedliche Entwicklung der Iliosakralgelenke führt zu einer Sagittaldrehung des Beckens. Durch diese Drehung wird der funktionelle, nicht der reelle Überdachungswinkel kleiner. Coxarthrosen können also durch die Belastung der dorsalen Pfannenüberdachung bei gleichzeitiger Verkleinerung der Auflagefläche physikalisch erklärt werden. Die veränderte Krafteinwirkung am Acetabulum führt zu Missbildungen, die als sekundäre Pfannendysplasien bezeichnet werden.

Nur Patienten, deren Femurkopf sich anpassen kann, bleiben arthrosefrei.

SCHAWALDER (1987) betrachtet die fehlerhafte Gelenkdifferenzierung als sekundäre dysplastische Entwicklungsstörung und grenzt sie von der primären Hüftgelenksdysplasie ab. Aus der Zucht sollten die Tiere trotzdem ausgeschlossen

werden, da eine Häufung beim DSH-Hund, sowie ein familiär gehäuftes Auftreten, beobachtet wurde.

Weiters betont SCHAWALDER (1987), dass bei einer vorsätzlich „korrigierten“ Lagerung zur symmetrischen Darstellung der Iliosakralgelenke automatisch die Asymmetrie des gesamten Beckens verschleiert werden kann.

3. Material und Methode

Aus dem Archiv der Klinik für bildgebende Diagnostik der Veterinärmedizinischen Universität Wien wurden alle Röntgenbilder mit Übergangswirbel für die Messungen herangezogen. Dieses Material wurde auf die vollständige Abbildung des Beckens und auf ausreichende Qualität beurteilt. Danach konnten 147 Röntgenbilder zur weiteren Befundung gebracht werden, an welchen folgende Kriterien erhoben wurden.

3.1. Rasse

Soweit möglich wurde die Rasse vermerkt. Alle nicht als reinrassig gekennzeichneten Tiere wurden als Mischling vermerkt, wobei diese Mischlinge nicht näher definiert werden konnten.

3.2. Alter

Das Alter wurde der Vollständigkeit halber vermerkt, soll jedoch bei der Beurteilung keine entscheidende Rolle spielen, da es sich bei der untersuchten Veränderung um eine angeborene und nicht fortschreitende Veränderung handelt. Tiere unter fünf Monaten wurden aber von der Beurteilung ausgenommen.

3.3. Geschlecht

Das Geschlecht wurde als weiblich bzw. männlich erfasst. Kastrierte Tiere wurden nicht als solche identifiziert.

Einteilung	Geschlecht
Gruppe w	weiblich
Gruppe m	männlich

3.4. Art der Lagerung

Alle Röntgenbilder die im ventrodorsalen Strahlengang, bei zentraler Abbildung des Beckens, angefertigt wurden, wurden in der Gruppe A zusammengefasst. Alle Röntgenbilder deren Lagerung zu einer peripheren Darstellung des Beckens führte, bzw. andere Lagerungen als eine gestreckte ventrodorsale Aufnahme des Beckens, wie beispielsweise die sog. Froschposition, wurden in Gruppe B getrennt bewertet.

Einteilung	Art der Lagerung
Gruppe A	Gestreckte ventrodorsale Lagerung, Becken im Zentralstrahl
Gruppe B	andere Lagerungstechniken

3.5. Lagerung

Die exakte Lagerung ist zur Beurteilung der Wirbelsäule unumgänglich, da eine geringe Schräglage eine symmetrische anatomische Abbildung verhindert.

Asymmetrische Aufnahmen führen zu einer verzerrten Projektion, welche nach KNAUS (2001) leicht als Malformation des Kreuzbeins missinterpretiert werden könnte. Dass eine korrekte Lagerung bei Hunden mit lumbosakralen Übergangswirbeln praktisch nicht möglich ist, wurde bereits von SCHAWALDER (1987) festgehalten.

Die Beurteilung der symmetrischen Lagerung erfolgt analog zu der Beurteilung auf HD. Es wurden die Forr. obturatoria auf ihre Symmetrie untersucht und die Dornfortsätze in ihrer Form überprüft. Die Dornfortsätze erscheinen tropfen- bis tränenförmig über den Wirbelkörper projiziert (HECHT u. ADAMS, 2008). Ihr Röntgenschaten bildet sich bei korrekter Lagerung genau in der Medianen ab.

Des Weiteren wurde auf die Gleichheit der Querfortsätze geachtet, sofern eine solche Asymmetrie nicht durch einen LÜW verursacht wurde. Auch auf die parallele Abbildung der Darmbeinschaufeln wurde Wert gelegt. Nach dieser Beurteilung ergaben sich vier Gruppen. Tiere die symmetrisch gelagert wurden, wurden in Gruppe 1 zusammengefasst. Tiere aus der Gruppe 2 sind durch eine asymmetrische Lagerung gekennzeichnet. In der Gruppe 3 finden sich Tiere, deren asymmetrische Lagerung eindeutig aus einer Beckenasymmetrie resultiert. In der vierten Gruppe sind Tiere zusammengefasst, deren Lagerung durch eine ggr. Abweichung von der Längsachse gekennzeichnet ist. Dies hat keinen Einfluss auf die vorgenommenen Messungen, da nur folgende Parameter als ggr. Abweichung von der Längsachse toleriert wurden: Nicht parallel gelagerte Gliedmaßen, eine ggr. Asymmetrie des Beckens oder der Forr. obturatoria bei korrekter Darstellung der Dornfortsätze. Dies wurde als notwendig erachtet, da einige Röntgenbilder nicht zum Zwecke einer HD-Untersuchung angefertigt wurden, sondern um andere Fragestellungen abzuklären.

Einteilung	Lagerung
Gruppe 1	Symmetrisch
Gruppe 2	Asymmetrisch
Gruppe 3	Beckenasymmetrie
Gruppe 4	ggr. Längsachsenrotation

3.6. Einteilung des LÜW

Der LÜW wurde in drei Gruppen unterteilt. Die erste Gruppe (a) bildeten Tiere mit Übergangswirbeln, die symmetrisch gestaltet waren. Sowohl Tiere mit einer beidseitigen Artikulation der Querfortsätze, als auch Tiere mit symmetrisch veränderten Querfortsätzen wurden in dieser Gruppe zusammengefasst. Des Weiteren fanden sich Tiere, die nur eine Isolation des Dornfortsatzes aufwiesen, in dieser Gruppe. Gruppe b fasste alle Tiere zusammen, deren Übergangswirbel asymmetrisch war, wobei optisch kein Kontakt des Querfortsatzes zur Darmbeinschaukel erkennbar war. Diese Veränderungen kennzeichneten sich durch eine unterschiedliche Ausbildung der Querfortsätze. Als Gruppe c wurden alle LÜW vermerkt, die eine einseitige bzw. eine einseitig stärkere Artikulation aufwiesen. Damit entstand eine optische Artikulation zur Darmbeinschaukel.

Einteilung	Form des LÜW
Gruppe a	Symmetrisch
Gruppe b	asymmetrisch, ohne Artikulation
Gruppe c	asymmetrisch, mit Artikulation

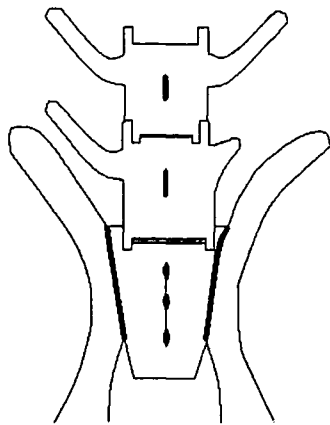


Abb 1: asymmetrischer LÜW ohne Artikulation

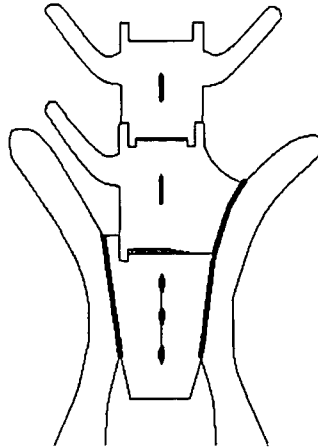


Abb 2: asymmetrischer LÜW mit Artikulation

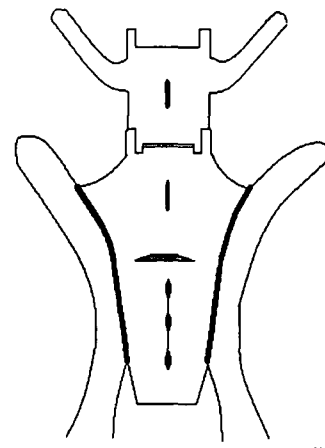


Abb 3: symmetrischer LÜW

Skizziert in Powerpoint Programm nach der Vorlage von JULIER-FRANZ (2006)

3.7. Messungen

Folgende Parameter wurden erhoben:

- Die kaudale Breite des Kreuzbeins in Höhe der Kreuzbeinflügel, gemessen am kaudalsten Punkt des Kreuzdarmbeingelenks, bezeichnet als A. Diese Messstrecke ist nur durch eine fehlerhafte Lagerung oder durch Entwicklungsstörungen beeinflussbar. Sie gleicht einem Richtwert für jedes Individuum.
- Die kraniale Breite des Kreuzbeins, gemessen am kranialsten Punkt des Kreuzdarmbeingelenks, wird als B vermerkt. Eine Übereinstimmung von A und B bedeutet eine Parallelstellung des Iliosakralgelenks. Ist B jedoch größer als A, so divergieren die beiden Gelenke nach kranial.
- Von der Medianen bis zum kranialsten Punkt der Darmbeinschaukel erstreckt sich links CI und rechts Cr. Diese Strecke ist definiert als der Abstand der Spinae iliacae und gibt ein Maß für die Weite der Darmbeinschaukeln an.
- D ist definiert als die Länge des Kreuzdarmbeingelenks, wiederum links als DI und rechts als Dr bezeichnet. Bei einer vorhandenen Artikulation des LÜW wurde D1l bzw. D1r vermerkt als die Strecke zwischen dem kaudalsten Punkt des Iliosakralgelenks bis zum kranialsten Punkt des artikulierenden LÜW. Bei einem symmetrischen Becken sollte DI und Dr übereinstimmen, wenn die Lagerung angemessen ist.
- Die Strecke vom kaudalsten Punkt des Iliosakralgelenks bis zur kranialen Beckenkante wurde als E bezeichnet, wiederum links und rechts als EI und Er gekennzeichnet. E verbindet also den kranialen Darmbeingelenksrand mit dem kaudalen Rand des Iliosakralgelenks. Es stellt sich bei symmetrischen Becken links und rechts gleich dar.
- Des Weiteren wurde der Winkel des Kreuzdarmbeingelenks zum kaudalen Kreuzbeinrand vermerkt. Hierzu wurde die Gerade DI bzw. Dr oder, wenn vorhanden, D1l oder D1r mit dem kaudalen Kreuzbeinflügelrand in Beziehung

gesetzt und der entstandene Winkel als α vermerkt. α -l bezeichnet den linken Winkel, α -r den rechten. Dieser Winkel ist ein Maß für die Divergenz der Darmbeinschaukeln nach cranial. Wenn α beidseits 90° misst, liegen die gelenksflächentragenden Abschnitte annähernd parallel nebeneinander.

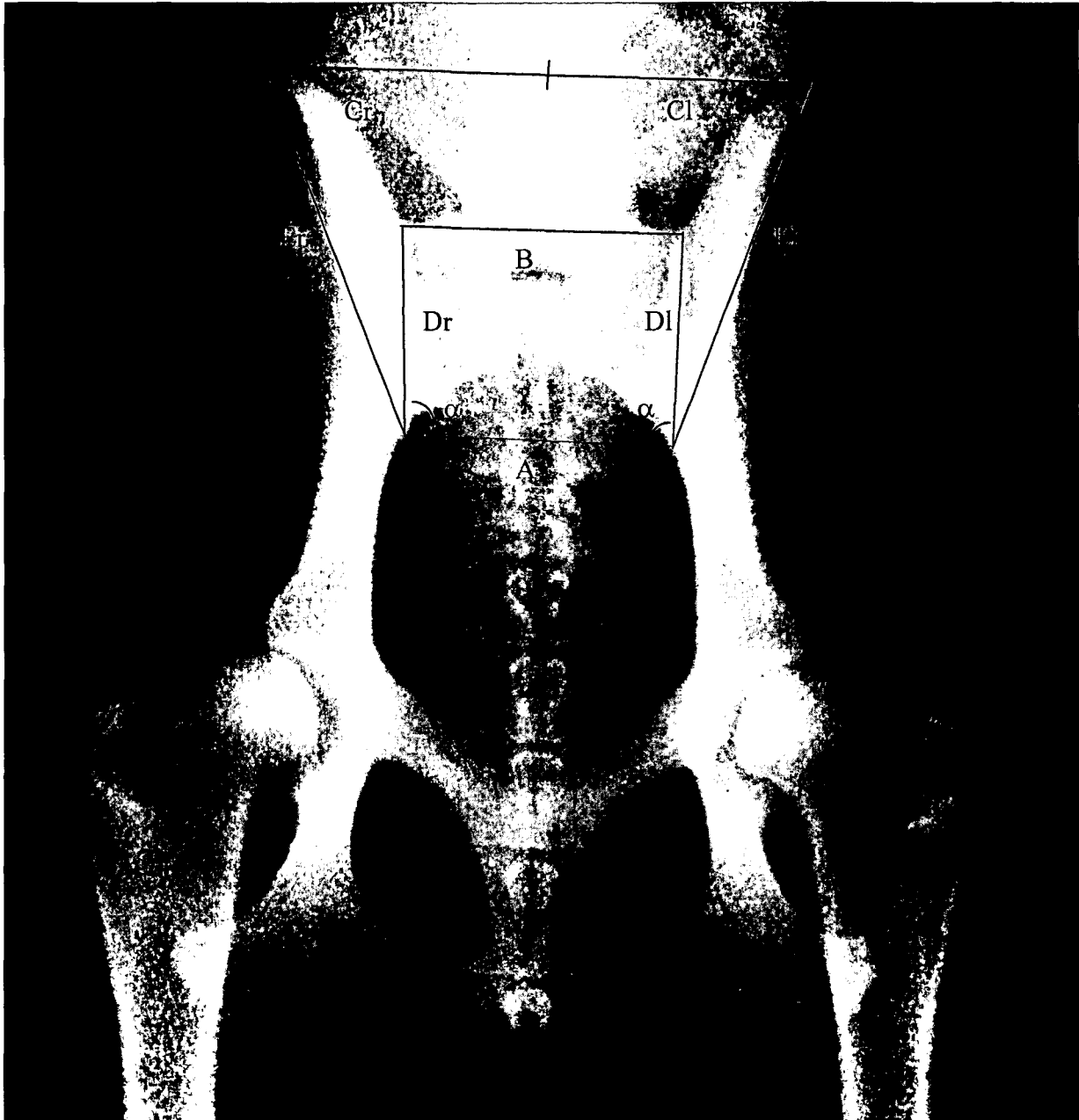


Abb. 4: ventrodorsale Aufnahme eines physiologischen Beckens. A= die kaudale Breite der Kreuzbeinflügel gemessen am kaudalsten Punkt des Kreuzdarmbeingelenks; B= kraniale Breite des Kreuzbeins gemessen am kranialsten Punkt des Kreuzdarmbeingelenks; Cr u. Cl= Von der Medianen bis zum kranialsten Punkt der Darmbeinschaukel; Dr u. Dl= Länge des Kreuzdarmbeingelenks; Er u. El=Kreuzdarmbeinende bis kraniale Beckenkante; α =Winkel zwischen A und D

3.8. Statistische Auswertung

Von der statistischen Auswertung wurden einige Tiere ausgeschlossen, um mögliche Fehlerquellen zu minimieren.

Als Kriterium steht dabei die Lagerung im Vordergrund. Alle Tiere mit symmetrischer Lagerung werden in die statistische Auswertung mit aufgenommen. Auch Tiere mit einer ggr. Längsachsenrotation können zur weiteren Auswertung verwendet werden. Asymmetrisch gelagerte Tiere wurden ausgeschlossen, um die Ergebnisse nicht durch eine fehlerhafte Abbildung der anatomischen Gegebenheiten zu beeinflussen. Tiere mit einer Beckenasymmetrie wurden ebenfalls nicht aufgenommen weil eine Gruppe von neun Tieren für die gesonderte statistische Auswertung als zu klein angesehen wurde.

Nach dieser Aussonderung wurde das Hauptaugenmerk auf die Unterschiede am Einzeltier gelegt. Dazu wurde die linke Seite der Messstrecke von der rechten abgezogen bzw. die rechte Seite von der linken abgezogen, um so die Differenz zwischen links und rechts zu erhalten. Die Differenz der links und rechts gemessenen Werte soll genauer betrachtet werden.

Wird das Becken im Zentralstrahl getroffen, kommt es zu kaum einer Verzerrung auf dem Röntgenbild. Wird es jedoch peripher dargestellt, kommt es durch das schräge Auftreffen der Röntgenstrahlen zu einer verzerrten Darstellung der Strukturen. Dies soll in der statistischen Auswertung keine Rolle spielen, da immer nur auf die Differenz zwischen links und rechts eingegangen wird und die Absolutwerte keinen Einfluss auf die Bewertung haben.

Die verbleibenden Tiere werden in drei Gruppen nach der Form des LÜW unterteilt. LÜW symmetrischer Natur sollen nicht nur asymmetrischen lumbosakralen Übergangswirbeln, sondern auch asymmetrisch artikulierenden LÜW gegenübergestellt werden.

4. Ergebnisse

4.1. Rasse

147 Röntgenbilder konnten nach Ausschluss qualitativ nicht ausreichender Röntgenbilder und nach dem Ausschluss von Röntgenbildern, deren Becken nicht vollständig abgebildet war, beurteilt werden. Unter dem Material fanden sich 44 verschiedene Rassen. Des Weiteren wurden 26 Mischlinge beurteilt, deren genaue Herkunft aber nicht geklärt werden konnte. In nachfolgender Tabelle sind die jeweiligen Rassen, die Zahl der betroffenen Individuen und der prozentuelle Anteil aufgelistet.

Rasse	Häufigkeit	Prozent
Mischling	26	17,7
Deutscher Schäferhund	19	12,9
Rottweiler	16	10,9
Cav. King Charles Spaniel	5	3,4
Dackel	5	3,4
Bobtail	4	2,7
Chow-Chow	4	2,7
Deutsch Kurzhaar	4	2,7
Golden Retriever	4	2,7
Labrador	4	2,7
Magyar Vizsla	4	2,7
Pudel	4	2,7
Berner Sennenhund	3	2,0
Dobermann	3	2,0
Dogo Argentino	3	2,0
Beagle	2	1,4
Boxer	2	1,4
Dalmatiner	2	1,4
Irish Setter	2	1,4
Malinois	2	1,4
Papillon	2	1,4
West Highland White Terrier	2	1,4

Rasse	Häufigkeit	Prozent
Wolfsspitz	2	1,4
Yorkshire Terrier	2	1,4
American Staff. Terrier	1	0,7
Bull Terrier	1	0,7
Deutsch Drahthaar	1	0,7
Deutsche Dogge	1	0,7
Deutscher Jagdterrier	1	0,7
Groenendael	1	0,7
Hovawart	1	0,7
Komondor	1	0,7
Landseer	1	0,7
Lhasa Apso	1	0,7
Malteser	1	0,7
Neufundländer	1	0,7
Österr. Kurzhaar Pinscher	1	0,7
Pekinese	1	0,7
Pit Bull	1	0,7
Puli	1	0,7
Shar Pei	1	0,7
Shitzu	1	0,7
Sibirischer Husky	1	0,7
Zwergschnauzer	1	0,7

4.2. Geschlecht

Von den 147 Tieren konnte das Geschlecht von 146 Tieren vermerkt werden, wovon 72 Tiere weiblich und 74 Tiere männlich waren.

Geschlecht	Häufigkeit
Weiblich	72
Männlich	74

4.3. Art der Lagerung

Die Art der Lagerung wurde bei allen 147 Tieren vermerkt. 119 Tiere waren in ventrodorsaler gestreckter Haltung so gelagert, dass sich das Becken im Zentralstrahl darstellte. 28 Tiere wurden in einer anderen Lagerungstechnik abgebildet.

Lagerungstechnik	Häufigkeit
Becken im Zentralstrahl, ventrodorsale gestreckte Lagerung	119
andere Lagerungstechnik	28

4.4. Lagerung

Die symmetrische Lagerung wurde bei allen 147 Tieren überprüft. 87 Tiere waren symmetrisch gelagert. Bei 22 Tieren wurde eine asymmetrische Lagerung vermerkt. Bei 9 Tieren war die asymmetrische Lagerung eindeutig auf eine Beckenasymmetrie zurückzuführen. 29 Tiere waren in der Längsachse ggr. rotiert.

Lagerung	Häufigkeit
Symmetrisch	87
Asymmetrisch	22
Beckenasymmetrie	9
ggr. Längsachsenrotation	29

4.5. Einteilung des LÜW

Bei der Beurteilung auf die Form des LÜW wurde ein Röntgenbild ausgeschlossen, weil das Tier eine Beckenfraktur mit Verlagerung aufwies. Des Weiteren wurden Röntgenbilder von Tieren, deren lumbosakraler Übergang durch Kot überlagert war, nicht in die Bewertung mit aufgenommen. Danach konnten 139 Röntgenbilder in die vorhandenen Gruppen eingeteilt werden. 72 Tiere wiesen einen symmetrischen LÜW auf, 27 Tiere zeigten links eine stärkere Veränderung und 13 Tiere links eine Artikulation. Auf der rechten Seite wiesen 20 Tiere einen LÜW ohne Artikulation auf. Nur bei 7 Tieren konnte rechts eine stärkere Artikulation mit der Darmbeinschaukel nachgewiesen werden.

Der LÜW wurde in drei Gruppen unterteilt. Zu diesem Zweck wurden die 139 beurteilten LÜW in 72 symmetrische und 67 asymmetrische unterteilt, wobei 20 davon einen optischen Kontakt mit der Darmbeinschaukel zeigten.

Einteilung des LÜW	Häufigkeit
Symmetrisch	72
asymmetrisch ohne Artikulation	47
asymmetrisch mit Artikulation	20

4.6. Statistische Auswertung

4.6.1. Differenz der Länge C

Die Längen C_r und C_l sind definiert als die Strecken von der Medianen bis zum kranialsten Punkt der entsprechenden Darmbeinschaukel. Die Differenz zwischen beiden Seiten wurde mittels one-way ANOVA auf Signifikanz getestet. Es ergibt sich ein signifikanter Unterschied. Dies bedeutet dass die Differenz zwischen links und rechts bei symmetrischen LÜW am geringsten ist und bei asymmetrisch nicht artikulierenden LÜW am größten. Die Signifikanz wurde mit 5% festgelegt ($p < 0,05$). Es ergab sich eine Signifikanz von $p < 0,03$.

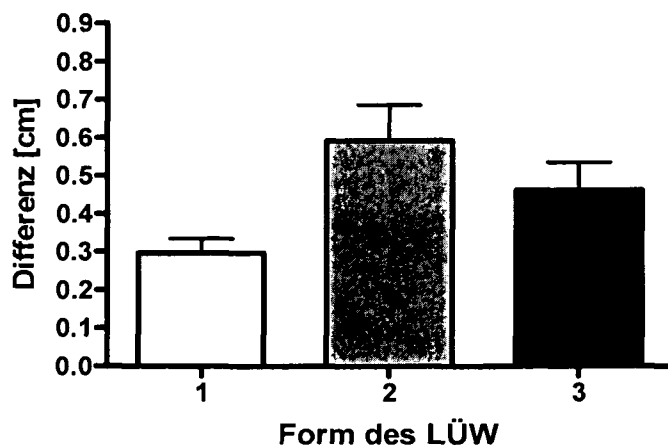


Abb. 5: Graphische Darstellung der durchschnittlichen Differenz der C Längen, zwischen den unterschiedlichen Formen des LÜW. Daten unterscheiden sich signifikant (One Way ANOVA $**p < 0.003$); $F 6,085$ 1=symmetrische LÜW, 2=asymmetrische LÜW ohne Artikulation, 3=asymmetrische LÜW mit Artikulation

4.6.2. Differenz der Strecke D

Die Strecke D ist definiert als die Länge des Kreuzdarmbeingelenks. Zur statistischen Auswertung wurde wiederum die Differenz der Länge zwischen links und rechts verwendet. Konnte im Röntgenbild D1 vermerkt werden, wurde dieses zur statistischen Auswertung herangezogen. Verarbeitet wurden die Daten mittels one-way ANOVA. Es ergab sich ein hochsignifikanter Wert ($p < 0,0001$). Eine unterschiedliche Ausprägung des linken und rechten Iliosakralgelenks ist somit bei symmetrischen LÜW am geringsten und bei asymmetrisch artikulierenden LÜW am stärksten ausgeprägt.

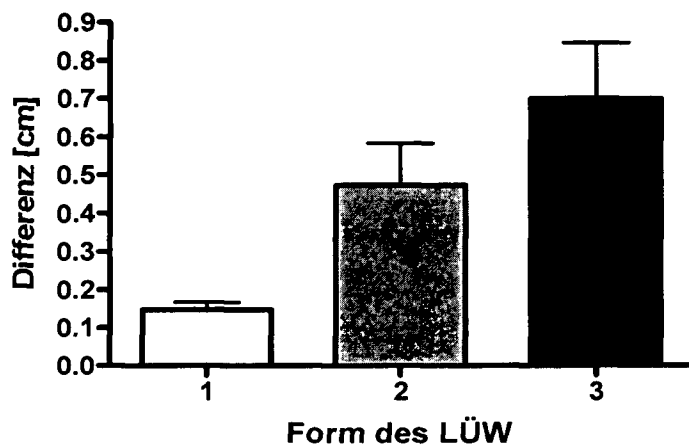


Abb. 6: Graphische Darstellung der durchschnittlichen Differenz der D Längen, zwischen den unterschiedlichen Formen des LÜW. Daten unterscheiden sich hochsignifikant (One Way ANOVA *** $p < 0.0001$); $F = 12,1$
1=symmetrische LÜW, 2=asymmetrische LÜW ohne Artikulation, 3=asymmetrische LÜW mit Artikulation

4.6.3. Differenz der Länge E

Die Länge E ist definiert als die Strecke vom Kaudalende des Iliosakralgelenkes bis zur kranialen Beckenkante. Die Differenz zwischen linker und rechter Seite wurde mittels one-way ANOVA auf Signifikanz getestet. Es ergab sich kein signifikanter Unterschied, wobei sich aber die gemessenen Differenzen einer Signifikanz nähern. Dies lässt auf einen geringen Unterschied zwischen den unterschiedlichen Ausprägungen des LÜW schließen ($p < 0,0913$).

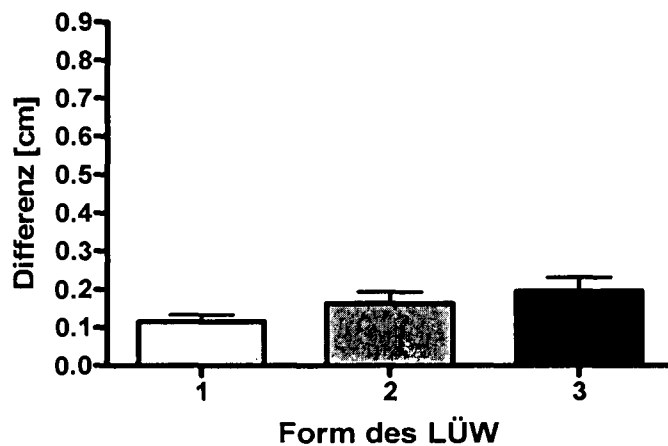


Abb. 7: Graphische Darstellung der durchschnittlichen Differenz der E Längen, zwischen den unterschiedlichen Formen des LÜW. Daten unterscheiden sich nicht signifikant (One Way ANOVA $p < 0.0913$); $F = 2,448$
1=symmetrische LÜW, 2=asymmetrische LÜW ohne Artikulation, 3=asymmetrische LÜW mit Artikulation

4.6.4. Differenz des Winkels α

Der Winkel α ist der Winkel zwischen A und D (Abb. 4). Zur statistischen Auswertung wurde wiederum die Differenz des linken und rechten Winkels verwendet. Verarbeitet wurden die Daten mittels one-way ANOVA. Es ergab sich ein signifikanter Wert ($p < 0,001$). Der Winkel des Iliosakralgelenks unterscheidet sich also stärker bei asymmetrischen LÜW als bei symmetrischer Ausprägung des LÜW. Die stärkste Abweichung zwischen linkem und rechtem Winkel findet man bei asymmetrisch artikulierenden LÜW.

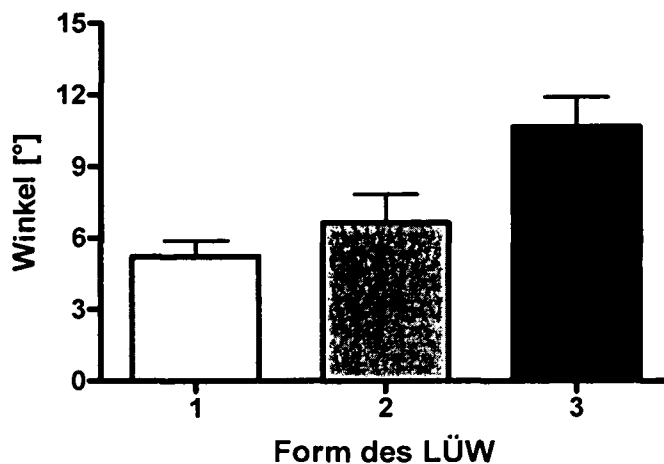


Abb.8: Graphische Darstellung der durchschnittlichen Differenz der Winkel α , zwischen den unterschiedlichen Formen des LÜW. Daten unterscheiden sich signifikant (One Way ANOVA $p < 0.001$); $F = 7,362$
1=symmetrische LÜW, 2=asymmetrische LÜW ohne Artikulation,
3=asymmetrische LÜW mit Artikulation

5. Diskussion

Da der lumbosakrale Übergangswirbel nicht nur die Lagerung bei der HD-Untersuchung erschwert, sondern auch erwiesenermaßen verschiedene Krankheitsbilder fördert, ist er klinisch relevant (MORGAN et al., 1998; BARR u. KIRBERGER, 2006; OWENS u. BIERY, 1982). Auch bei chirurgischen Eingriffen ist die Evaluierung eines Übergangswirbels unerlässlich, um zu überprüfen, ob der gewählte Zugang trotz Anomalie möglich ist (FARROW, 2003). Dieser Arbeit liegen keine anatomischen Präparate zugrunde, wie dies bei BREIT u. KÜNZEL (1998) der Fall war, sondern Röntgenbilder aus der Praxis. Zur Durchführung wurden 147 Röntgenbilder mit LÜW beurteilt. Das Röntgenbildmaterial umfasst zum großen Teil Aufnahmen, welche zur Untersuchung auf Hüftgelenkdysplasie angefertigt wurden, also eine ventrodorsale gestreckte Aufnahme der Beckenregion. Daher fehlen die Abbildungen des transversalen Strahlengangs, welche für eine korrekte Darstellung der Wirbelsäule zusätzlich gefordert werden (JAGGY, 2005; DOUGLAS et al., 1991). MORGAN et al. (1998) empfinden die ventrodorsale Ansicht als unbefriedigend zur Beurteilung des Lenden-Kreuzbeingelenks, argumentieren diese Aussage aber nicht. Im Gegensatz dazu führt KNAUS (2001) an, dass eine Differenzierung zwischen linkem und rechtem Iliosakralgelenk im ventrodorsalen Strahlengang am besten möglich ist, weil sich die einzelnen Gelenksabschnitte gut abgrenzen lassen. Diese Arbeit beschäftigt sich vorrangig mit dem Iliosakralgelenk und dessen Beurteilung; danach kann eine ventrodorsale Lagerung als ideal angesehen werden. Es ist anzunehmen, dass MORGAN et al. (1998) diese Lagerungstechnik für unbefriedigend halten, wenn es um die Untersuchung einer Einengung des Rückenmarks in diesem Bereich geht, also um eine Beurteilung auf das Cauda equina Syndrom, eine Discopathie oder Ähnliches.

Auf eine Unterscheidung zwischen Lumbalisation und Sakralisation, wie sie SCHAWALDER (1987) trifft, wurde in dieser Arbeit verzichtet. Bei der Lumbalisation nimmt der erste Kreuzbeinwirbel teilweise oder vollständig das Erscheinungsbild eines Lendenwirbels an, während es bei der Sakralisation zu einer Anpassung des letzten Lendenwirbels oder des ersten Schwanzwirbels an das morphologische Erscheinungsbild eines Kreuzbeinwirbels kommt. MORGAN et al. (1998) empfehlen zur Bestimmung der Zugehörigkeit des Übergangswirbels die Abbildung der gesamten Lendenwirbelsäule. In der neueren Literatur wird ganz allgemein auf die Differenzierung zwischen Lumbalisation und Sakralisation verzichtet. Für eine exakte Beurteilung der Zugehörigkeit des Übergangswirbels, müsste die gesamte Wirbelsäule abgebildet und die Wirbelzahl erhoben werden (MORGAN et al., 2000). Dies entspricht allerdings nicht der Vorgehensweise in der tierärztlichen Praxis bei der Aufnahme von Hüftgelenken und Becken. Des Weiteren spielt es für die durchgeführten Untersuchungen keine Rolle um welche Veränderung es sich handelt, da untersucht wurde wie das Kreuzbein im Becken zu liegen kommt, wenn es zur Ausbildung eines LÜW kommt. Für die geometrische Veränderung eines Übergangswirbels spielt es keine Rolle welchem Abschnitt er angehören sollte, nur das auftretende Erscheinungsbild ist von Belang (BARR u. KIRBERGER, 2006). Das fehlende Zählen der Lendenwirbel könnte sich nur insoweit auswirken, als dass ein vollständig und symmetrisch ausgebildeter Übergangswirbel, übersehen werden könnte, wenn gleichzeitig drei Kreuzbeinwirbelteile vorhanden sind. Dies ist der Fall,

wenn bei einer Lumbalisation gleichzeitig eine Sakralisation des ersten Schwanzwirbels vorliegt.

Bei der Rassebeurteilung konnten 44 verschiedene Rassen vermerkt werden, wobei sich auch Mischlinge darunter befanden (17,7%). Der Deutsche Schäferhund war mit 12,9% die am häufigsten gefundene Rasse. Auch der Rottweiler war mit 10,9% sehr häufig vertreten. Des Weiteren wurden auch verschiedenen Zwergrassen wie der Lhasa Apso oder der Papillon vermerkt, die im Allgemeinen als nicht von dieser Anomalie betroffen galten.

Anders als in dieser Studie wurden von BREIT et al. (2003) Rottweiler eher selten gefunden, wobei allerdings an der Veterinärmedizinischen Universität in Wien verstärkt Rottweiler auf HD untersucht werden, was ihr vermehrtes Auftreten erklären könnte. Die Auswahl der Proben fand nicht anhand der Rassen statt, sondern nur anhand der Beurteilung auf LÜW, Qualität und Lagerung. Das Auffinden von 10,9% Rottweilern weist aber auf eine starke Tendenz der Rasse zu dieser Anomalie hin

FLÜCKIGER et al. (2006 b) stellten einen hohen Anteil an Shar Peis fest. Dies konnte, mit nur einem nachgewiesenen Übergangswirbel bei einem Shar Pei, weder belegt noch widerlegt werden, da der Shar Pei allgemein eine sehr seltene Rasse ist und nicht festgestellt wurde wie viele Tiere dieser Rasse an der Universität vorstellig waren. Der hohe Anteil an Deutschen Schäferhunden deckt sich mit den Ergebnissen von FLÜCKIGER et al. (2006 b). Auch WINKLER u. LÖFFLER (1986) fanden in ihrer Studie einen hohen Anteil an Deutschen Schäferhunden. Des Weiteren geben sie den Leonberger und den Airdale Terrier als häufig betroffen an. Diese beiden Rassen waren im Röntgenbildmaterial überhaupt nicht vorhanden.

Die breite Verteilung der Rassen zeigt, wie weit diese Anomalie streut. Sehr viele verschiedene Rassen sind von lumbosakralen Übergangswirbeln betroffen. Außerdem wird ein genetischer Hintergrund angenommen (FLÜCKIGER et al., 2006 b), wodurch es durchaus möglich ist, dass Übergangswirbel regional selten oder gehäuft erhoben werden können.

Da es sich bei dem LÜW um eine angeborene nicht fortschreitende Anomalie handelt, spielt das Alter der Tiere keine Rolle. Eine Ausnahme bilden Tiere unter fünf Monaten welche von der Beurteilung ausgeschlossen wurden, um Beurteilungsfehler durch mangelhafte Ausbildung der betroffenen Region zu vermeiden.

Die Verteilung der Geschlechter war in dieser Arbeit annähernd symmetrisch. So konnten unter den 146 beurteilten Tieren 72 weibliche und 74 männliche gefunden werden. Bereits FLÜCKIGER et al. (2006 b) stellten diese gleichmäßige Verteilung beider Geschlechter fest.

Die Einteilung des LÜW erfolgte in drei Gruppen. Symmetrische LÜW (a) wurden den asymmetrischen ohne Artikulation (b) und den asymmetrischen mit Artikulation (c) gegenübergestellt. Die Gruppe a bestand somit aus Tieren mit Übergangswirbeln, die symmetrisch gestaltet waren. Sowohl Tiere mit einer beidseitigen Artikulation der Querfortsätze, als auch Tiere mit symmetrisch veränderten Querfortsätzen wurden zusammengefasst. Des Weiteren fanden sich Tiere, die nur eine Isolation des Dornfortsatzes aufwiesen, in dieser Gruppe. Gruppe b fasste alle Tiere zusammen, deren Übergangswirbel asymmetrisch war, wobei optisch kein Kontakt des Querfortsatzes zur Darmbeinschaukel erkennbar war. Diese Veränderungen kennzeichneten sich durch eine unterschiedliche Ausbildung der Querfortsätze. In Gruppe c wurden alle LÜW vermerkt, die eine einseitige bzw. eine einseitig stärkere Artikulation aufwiesen. Als Kriterium war eine optische Artikulation zur Darmbeinschaukel ausschlaggebend.

BLUMENSAAT und CLASING (1932) unterteilen den LÜW des Menschen ebenfalls in drei Gruppen: Die vollkommene Sakralisation bzw. Lumbalisation, die partielle

Sakralisation oder Lumbalisation, als Hemilumbalisation bezeichnet und Übergangsformen, die durch Hyperplasie der Querfortsätze gekennzeichnet sind ohne eine Verbindung zum Kreuzbein.

JULIER-FRANZ (2006) teilt die Form des lumbosakralen Übergangs in vier Gruppen. Er stellt dem symmetrischen lumbosakralen Übergangswirbel, wiederum unterteilt in isolierten Proc. spinosus des ersten Kreuzbeinwirbels und ausgeprägteren symmetrischen lumbosakralen Übergangswirbel, den normalen lumbosakralen Übergang und den asymmetrischen lumbosakralen Übergangswirbel gegenüber.

FLÜCKIGER et al. (2006 a u. b) differenzieren drei Gruppen. Die erste Gruppe bilden Tiere mit normalem lumbosakralem Übergang, die zweite Gruppe besteht aus Tieren mit zum Teil mit dem Becken verbundenen Querfortsätzen und die dritte Gruppe bilden Tiere deren Querfortsätze vollständig mit dem Becken verbunden waren. FLÜCKIGER et al. (2009) ergänzen diese Einteilung durch eine weitere Gruppe, in welcher die Dornfortsätze des ersten und zweiten Kreuzwirbels nicht fusioniert sind. Diese Einteilungen weichen von der Klassifizierung in dieser Arbeit mehr oder weniger ab. Die getroffene Untergliederung vereinigt verschiedene Ansätze zur bestmöglichen Klassifizierung für die beabsichtigten Zwecke. Die Gründe dafür sind nachfolgend dargelegt.

Einteilungen die keine Differenzierung zwischen einer einseitigen Artikulation und einer einseitigen nicht artikulierenden Anomalie zulassen, wie die von JULIER-FRANZ (2006), erlauben keine Aussage über veränderte Beckenverhältnisse innerhalb der asymmetrischen LÜW. Genau diese Differenzierung erlaubt es festzustellen, dass bei Artikulation des LÜW mit der Darmbeinschaukel signifikant andere anatomische Verhältnisse dieser Region vorliegen, als ohne Artikulation. Eine genauere Einteilung des symmetrischen LÜW, wie sie JULIER-FRANZ (2006) vornimmt, wurde in dieser Arbeit als nicht bedeutend im Hinblick auf die vorgenommene Studie empfunden, da das Augenmerk vor allem auf den Unterschied zwischen dem asymmetrischen und dem symmetrischen LÜW gelegt wurde. Weitere Studien könnten klären, ob es innerhalb der symmetrischen LÜW ebenfalls zu signifikant unterschiedlichen anatomischen Ausprägungen kommt.

Die Einteilung von FLÜCKIGER et al. (2006 a u. b) unterscheidet nicht explizit zwischen symmetrischen und asymmetrischen LÜW und konnte somit nicht für diese Arbeit verwendet werden. Diese Einteilung ist für die Intention dieser Arbeit nicht verwendbar, weil die Auswirkungen auf die Beckenasymmetrie objektiviert werden sollten.

Zur statistischen Auswertung wurden die links und rechts gewonnenen Absolutwerte einer Messstrecke miteinander in Beziehung gesetzt. Die Differenz der links und rechts gemessenen Werte wurden genauer betrachtet.

KNAUS (2001) erwähnt, dass es bei der Abbildung von Kreuzbeinen auf Röntgenbildern zu verschiedenen Projektionsarten kommt. Sie beschreibt einerseits die Winkelprojektion, andererseits die Zentralprojektion. Diese variierenden Lagerungsverhältnisse führen zu einer unterschiedlichen Darstellung des Kreuzdarmbeingelenks. Die abgebildeten Längen des Kreuzdarmbeingelenks schwanken je nach Projektionsart. Eine Aufnahme in der jeweils gewünschten Projektionsart ist beim lebenden Tier nicht sicher möglich bzw. nicht exakt.

Da bei der statistischen Auswertung nur die Differenz am Einzelbild eine Rolle spielt, kann die unterschiedliche Projektionsweise vernachlässigt werden, denn die Differenz zwischen links und rechts bleibt bei den verschiedenen Projektionsarten dieselbe. Sollten aber die Absolutwerte zur Auswertung herangezogen werden, sollte

auf die Projektionsart Rücksicht genommen werden, wobei aber in der Praxis die Winkelprojektion die weit häufigere ist.

Die Lagerungsart wurde bei jedem Tier vermerkt. In diesem Bezug ist zu beachten, dass sich das Becken im Zentralstrahl getroffen geometrisch unverzerrt darstellt, peripher getroffen stellen sich die abgebildeten Strukturen größenverändert da. Im Zentralstrahl kommt es zu kaum einer Verzerrung auf dem Röntgenbild. Wird das Becken jedoch peripher dargestellt kommt es durch das schräge Auftreffen der Röntgenstrahlen zu einer verzerrten Darstellung der Strukturen. Dies ist ein weiterer Grund für den Einsatz der Differenzen zur statistischen Auswertung, denn die Messwerte sind links und rechts gleichermaßen verzerrt, somit bleibt der Unterschied gleich.

Röntgenbilder von Tieren mit ggr. Längsachsenrotation wurden in die Bewertung mit aufgenommen. Da schon SCHAWALDER (1987) feststellte, dass Tiere mit LÜW schwer korrekt zu lagern sind, wurde mit der Gruppe der ggr. Längachsenrotation, eine Lösung geschaffen, die es erlaubt, Tiere mit Lagerungsasymmetrien, die keinen Einfluss auf die Abbildung des Kreuzbeins haben, mit in die Bewertung aufzunehmen. Die Zahl der Probanden wurde dadurch erhöht, ohne die Ergebnisse zu verfälschen.

Die verschiedenen Messstrecken werden nun einzeln aufgeführt und die dazugehörige Statistik diskutiert.

Bei der Untersuchung der Länge Cr und Cl, also des Abstandes zwischen linker bzw. rechter Darmbeinschaukel und der Medianen, findet man einen signifikanten Unterschied zwischen den drei Gruppen. Asymmetrische LÜW ohne Artikulation führen zu einer signifikant höheren Differenz zwischen linker und rechter Seite, als asymmetrisch artikulierende LÜW. Dies zeigt, dass eine Artikulation des Übergangswirbels zu einer geringeren Außenverschiebung der Darmbeinschaukel führt, als ein Übergangswirbel ohne Kontakt zum Becken. Tiere mit symmetrischen LÜW zeigen erwartungsgemäß die geringsten Abweichungen in der Längsachse. Es stellt sich somit die weitere Frage ob Anomalien ohne Artikulation in der Beeinflussung der Bewegungsdynamik nicht weit unterschätzt werden, führen sie doch zu einer erheblich höheren Außenverschiebung als asymmetrisch artikulierende. Dies könnte Fehlbelastungen zur Folge haben, die Osteoarthrosen, das Cauda Equina Syndrom und andere Krankheitsbilder nicht nur fördern, sondern sogar verursachen.

Im Gegensatz dazu zeigt sich bei der Untersuchung der Länge D, dass Tiere mit asymmetrisch artikulierenden LÜW die größte Differenz in der Artikulationsfläche mit dem Darmbein aufweisen, symmetrische LÜW hingegen die Geringste. Es kommt also zu einer massiveren Abweichung in der Ausdehnung des Iliosakralgelenks, wenn ein LÜW asymmetrisch ausgebildet ist.

Es konnte damit festgestellt werden, dass ein symmetrischer LÜW eine weit geringere Verformung des Beckens bewirkt als ein asymmetrischer. Ein asymmetrischer LÜW ohne Artikulation nimmt signifikant weniger Einfluss auf das Iliosakralgelenk als ein LÜW mit Artikulation. Die Auswirkungen auf das Gangbild bzw. die Gelenke sind vermutlich bei LÜW mit Artikulation andere als bei LÜW ohne Artikulation.

Als weiterer Vergleichsparameter dient die Differenz der Länge E, also die Länge vom caudalen Iliosakralgelenksrand bis zum kranialsten Punkt der Darmbeinschaukel. Hier findet sich kein signifikanter Unterschied zwischen den Gruppen. Dies bedeutet, dass sich das Gesamtverhältnis der Darmbeinschaukeln in caudocranialer Richtung nicht signifikant verändert, egal welche Form von LÜW vorliegt. Doch nähert sich das Ergebnis einer Signifikanz an ($p < 0,0913$), was auch

die Möglichkeit offen lässt, dass diese Veränderungen nur minimal in Erscheinung treten. Die Verschiebung nach kranial wäre gering und somit nicht signifikant messbar. Ein Grund für diese Verhältnisse wäre, dass sich Veränderungen des Kreuzbeins nicht oder nur gering auf das Darmbein auswirken.

Als letzter entscheidender Parameter wurde der Winkel α verglichen. Die Differenz der beiden Seiten verändert sich signifikant in den unterschiedlichen Gruppen. Der Unterschied zwischen linkem und rechtem Winkel ist bei symmetrischen LÜW am geringsten und bei asymmetrisch artikulierenden am Größten. Auch dies ist ein Beweis dafür, dass ein LÜW mit Artikulation zu schwerwiegenderen Veränderungen im Iliosakralgelenk führt, was auch Einflüsse auf die Gesamtdynamik von Bewegungsabläufen hat.

Zusammenfassend sei erwähnt, dass asymmetrische LÜW ohne Artikulation zu größeren Querverschiebungen der Darmbeinschaukel führen als asymmetrisch artikulierende LÜW. Mit der Iliosakralgelenkslänge und der Divergenz des Iliosakralgelenks verhält es sich genau umgekehrt. Die Differenz der Iliosakralgelenkslänge ist am Größten, wenn ein asymmetrischer LÜW mit Artikulation vorliegt. Symmetrische LÜW weisen im allgemeinen signifikant niedrigere Unterschiede zwischen links und rechts auf als alle asymmetrischen LÜW. Die Strecke zwischen kaudalem Kreuzbeinrand und kranialer Darmbeinschaukel nähert sich einer signifikanten Veränderung an.

In der Praxis sollte also genauestens auf die Art des Übergangswirbels geachtet werden. Eine regelmäßige Gangbildkontrolle könnte Fehlbelastungen und massive Verschiebungen erkennen lassen. In jedem Fall sollten, bei Auffinden eines Übergangswirbels, die angegebenen Strecken am Individuum verglichen werden. Einzelne Tiere sollten noch gesondert erwähnt werden: So wurde bei einem achtjährigen Chow-Chow eine einseitige hgr. Coxopathie festgestellt, wobei das zweite Hüftgelenk normal ausgebildet war. Es wurde zwar bei den anderen Tieren nicht auf HD beurteilt, doch sollten diese ausgeprägt unterschiedlichen Hüftgelenke im Bezug auf eine vermutet höhere Wahrscheinlichkeit für Osteoarthrosen bei Vorhandensein eines LÜW vermerkt werden (BARR u. KIRBERGER, 2006). Des Weiteren stimmte die Veränderung mit der Vermutung von WIGGER et al. (2009) überein, dass die Seite mit der breiteren Kontaktfläche zum Darmbein die stärkere HD aufzeigt.

Bemerkenswert war außerdem der Befund eines Pudels. Der Rüde zeigte einen einseitig artikulierenden lumbosakralen Übergangswirbel, wobei das Iliosakralgelenk der artikulierenden Seite sich kürzer darstellte als die physiologisch ausgebildete Seite. Dies ist nur dieses eine Mal aufgefallen. Es zeigt, dass die Ergebnisse als allgemein gültig angesehen werden können, dass es aber bei Ausbildung eines LÜW durch das vielfältige Erscheinungsbild auch zu statistischen Ausreißern kommen kann.

6. Zusammenfassung

In dieser praxisnahen Arbeit wurden Unterschiede zwischen den verschiedenen Formen von lumbosakralen Übergangswirbeln erarbeitet. Hierfür wurden 147 Röntgenbilder mit einem lumbosakralen Übergangswirbel auf verschiedene Parameter hin untersucht. Für die Auswahl der Röntgenbilder war das vollständig abgebildete Becken in ventrodorsaler symmetrischer Lagerung, bei gleichzeitigem Vorhandensein eines LÜW, entscheidend. Die korrekte symmetrische Lagerung wurde anhand der für die HD-Untersuchung üblichen Parameter vermerkt, wobei asymmetrisch gelagerte Tiere aus der deskriptiven Statistik nicht ausgeschlossen wurden, von der danach durchgeführten one-way ANOVA schon. Gemessen wurden:

- Die Länge A, als die kaudale Breite der Kreuzbeinflügel, am kaudalsten Punkt des Kreuzdarmbeingelenks,
- die Länge B, als die kraniale Breite der Kreuzbeinflügel, gemessen am kranialsten Punkt des Kreuzdarmbeingelenks,
- die Längen Cr (rechts) und Cl (links), von der Medianen bis zum kranialsten Punkt der entsprechenden Darmbeinschaukel,
- die Längen Dr (rechts) und Dl (links), als die Längen der Kreuzdarmbeingelenke,
- die Strecken Er und El, vom caudalen Iliosakralgelenksrand bis zur entsprechenden kranialen Beckenkante
- der Winkel (α) als der des Kreuzdarmbeingelenks zum kaudalen Kreuzbeinrand.

In der deskriptiven Statistik konnten 44 verschiedene Rassen vermerkt werden, wobei der Rottweiler (16/147) und der Deutsche Schäferhund (19/147) besonders häufig vertreten waren. Die Geschlechterverteilung war annähernd symmetrisch.

In der one-way ANOVA wurden drei Gruppen miteinander verglichen: Tiere mit symmetrischem LÜW wurden Tieren mit asymmetrischen nicht artikulierenden Übergangswirbeln und Tieren mit asymmetrisch artikulierendem LÜW gegenübergestellt. In der weiteren Auswertung wurde die Differenzen von linker und rechter Messstrecke des jeweiligen Tieres verwendet. Es konnte eine signifikante Differenz der Länge C festgestellt werden, wobei sich die Differenz bei symmetrischen LÜW am geringsten und bei asymmetrisch nicht artikulierenden LÜW am größten darstellte ($p < 0,03$). Der Unterschied der Länge D war hochsignifikant bei symmetrischen LÜW am geringsten und bei asymmetrisch artikulierenden LÜW am höchsten ($p < 0,0001$). Die Länge E näherte sich in ihrer Auswertung einer Signifikanz an ($p < 0,0913$). Der Winkel α ergab eine stärkere Differenz bei asymmetrischen LÜW als bei symmetrischer Ausprägung des LÜW, wiederum signifikant ($p < 0,001$). Die stärkste Abweichung zwischen linkem und rechtem Winkel wurde bei asymmetrisch artikulierenden LÜW gefunden.

Aus den erworbenen Daten kann der Schluss gezogen werden, dass asymmetrische LÜW ohne Artikulation einen höheren Einfluss auf Querverschiebungen haben als asymmetrisch artikulierende LÜW. Mit der Ausdehnung des Iliosakralgelenks verhält es sich bei den asymmetrischen LÜW genau umgekehrt, was bedeutet, dass asymmetrische artikulierende LÜW einen höheren Einfluss als asymmetrisch nichtartikulierende LÜW haben. Symmetrische LÜW haben den weitaus geringsten Einfluss auf die geometrische Kreuzbeinstellung des betroffenen Tieres. Die Ergebnisse weisen darauf hin, dass asymmetrisch artikulierende und asymmetrisch nicht artikulierende Übergangswirbel einen völlig anderen Einfluss auf die Beckenstellung haben.

7. Summary

In this practical work differences between the various lumbosacral transitional vertebrae (LTV) have been analyzed. For this purpose 147 x-rays of the veterinary university of Vienna with LTV were examined on various parameters. For the selection of the x-ray the completely pictured pelvis in ventrodorsal symmetric placement and the presence of a LTV was crucial. The correct symmetric placement was assessed by using the HD survey usual parameters. Asymmetrically mounted animals were not excluded from the descriptive statistics, to the following one-way ANOVA they were barred. The according parameters were measured on the x-rays: The length of A as the width of the caudal sacrum, at the most caudal point of the sacroiliac joint, the length of B, measured as the cranial width of the sacral bone at the cranial point of the sacroiliac joint, the length C of the center of the spinous process to the most cranial point of the ilium, as Cl and Cr. The length D is defined as the length of the sacroiliac joint, left and right called Dl and Dr. The space E, from the sacrum to the cranial end of the ala sacralis, left and right marked as El and Er. The angle of the sacroiliac joint to the caudal edge of the sacrum was also quantified.

Descriptive statistic in which 44 different races could be recorded, showed the Rottweiler (16/147) and the German shepherd dog (19/147) as the most often represented races. The gender distribution was approximately symmetrical. In the one-way ANOVA, three groups were compared: animals with a symmetrical LTV were compared with ones with an asymmetrical non articulating LTV and with animals with asymmetric articulating LTV.

In further analysis, the differences between the left and right side of the respective animal were used. The result was a significant difference in the length C, whereas the differences in symmetric lumbosacral transitional vertebrae were the least and in asymmetrical not articulating lumbosacral transitional vertebrae the highest one ($p < 0.03$). The difference in the Length D was highly significant ($p < 0.0001$). It figured out that symmetric lumbosacral transitional vertebra vary fewer than asymmetrical lumbosacral transitional vertebrae without articulation do. The asymmetrical articulating lumbosacral transitional vertebrae vary the most. The length E approached in the evaluation to a significance ($p < 0.0913$). The result of the statistic analyses of the angle of the sacroiliac joint F showed a more forceful difference in asymmetric lumbosacral transitional vertebrae as in the symmetrical expression of the lumbosacral transitional vertebra, in turn, significantly ($p < 0.001$). The largest difference between left and right angle has been found in asymmetrical articulating lumbosacral transitional vertebra. From the acquired data, it can be concluded that asymmetric lumbosacral transitional vertebra without articulating have more bad influence on the lateral axis than the asymmetric ones with articulation have, in the longitudinal axis, it behaves in reverse, which means that symmetrical lumbosacral transitional vertebra have by far the least impact on the movement dynamics of the animal. It is proved that asymmetrical articulating and asymmetrical non articulating lumbosacral transitional vertebra have a completely different effect on the pelvic position.

8. Literaturverzeichnis

BARR F.J., KIRBERGER R.M. (2006)

BSAVA manual of canine and feline musculoskeletal imaging
Urban & Fischer in Elsevier, München S. 235

BLUMENSAAT C., CLASING C.(1932)

Anatomie und Klinik der lumbosakralen Übergangswirbel
Erg Chir Orthop, 25, 1-59

BREIT S., KNAUS I., KÜNZEL W. (2003)

Differentiation Between Lumbosacral Transitional Vertebrae, Pseudolumbarisation, and Lumbosacral Osteophyte Formation in Ventrodorsal Radiographs of Canine Pelvis

Veterinary journal, 165, 36-42

BREIT S., KÜNZEL W. (1998)

Osteologische Besonderheiten an Wirbelsäulen von Rassehunden: eine röntgenologische und morphologische Studie

Wiener Tierärztl. Mschr, 85, 340-350

BURK R. L., ACKERMAN N. (1996)

Small Animal Radiology and Ultrasonography- A Diagnostic Atlas and Text
2. Aufl., Saunders, Philadelphia, S. 581-596

DOUGLAS S.W., HERRTAGE M.W., WILLIAMSON H.D. (1991)

Grundlagen der Röntgenologie in der Veterinärmedizin
2te Aufl., Paul Parey, Berlin, S. 140

DYCE K.M., SACK W.O., WENSING C.C.J. (1991)

Anatomie der Haussäugetiere
Enke, Stuttgart, S. 433-437

ELLENBERGER W., BAUM H. (1974)

Handbuch der vergleichenden Anatomie der Haustiere
18te Aufl., Springer, Berlin, S. 14, S. 24-25

FARROW C.S. (2003)

Veterinary diagnostic imaging - The dog and cat
1 Aufl., Elsevier Mosby, St. Louis, S.262

FLÜCKIGER M., DAMUR-DJURIC N., MORGAN J.P., HÄSSIG M., STEFFEN F., (2006 a)

Schaltwirbel- Beeinflussen sie die Entwicklung der Hüftgelenke?

Wissenschaftliche Beilage der Albert-Heim-Stiftung, 1

FLÜCKIGER M., DAMUR-DJURIC N., MORGAN J.P., HÄSSIG M., STEFFEN F., (2006 b)

Schaltwirbel im Kreuz-Lendenbereich- sind sie verantwortlich für das Cauda equina Syndrom?

Wissenschaftliche Beilage der Albert-Heim-Stiftung, 1

FLÜCKIGER M., GEISSBÜHLER U., LANG J. (2009)

Lumbosakrale Übergangswirbel: Welche Bedeutung haben sie für die Gesundheit von betroffenen Hunden?

Schweiz. Arch. Tierheilk. 151, 3, S.133-135

HAN C.M., HURD C.D. (2006)

Practical diagnostic imaging for the veterinary technician

3. Aufl., Mosby, St. Louis, S. 84-85, S. 111

HECHT S., ADAMS W.H. (2008)

Röntgendiagnostik in der Kleintierpraxis

Schattauer, Stuttgart, S. 81-83, S. 94-95

JAGGY A. (2005)

Atlas und Lehrbuch der Kleintierneurologie

Schlütersche Verlagsgmbh &Co. KG, Hannover, S97

JULIER-FRANZ C. (2006)

Der lumbosakrale Übergangswirbel beim deutschen Schäferhund

Veterinärmedizinische Dissertation, Giessen

KNAUS I. (2001)

Die röntgenologische Beurteilung der Iliosakralgelenke beim Hund im ventrodorsalen Strahlengang

Veterinärmedizinische Dissertation, Wien

MORGAN J.P., BAHR A., FRANTI C.E., BAILEY C.S. (1993)

Lumbosacral transitional vertebrae as a predisposing cause of cauda equina syndrome in German Shepherd Dogs: 161 cases (1987-1990)

Journal of the American Veterinary Medical Association 202 (11), S. 1877-1882

MORGAN J.P., DAVIDSON A.P. (1999)

Bone dysplasias in the Labrador retriever: a radiographic study
Journal of the American Animal Hospital Association 35 (4) S. 332-340

MORGAN J.P., DOVAL J., SAMII V. (1998)

Lagerungstechniken in der Röntgendiagnostik beim Hund
Schlüter, Hannover, S. 155-171

MORGAN J.P., WIND A., DAVIDSON A.P. (2000)

Hereditary Bone and Joint Diseases in the Dog: Osteochondroses-Hip Dysplasia
Elbow Dysplasia
Schlüter, Hannover, S. 223

NICKEL R., SCHUMMER A., SEIFERLE E. (1992)

Lehrbuch der Anatomie der Haustiere, Band 1, Bewegungsapparat
6. Aufl., Parey, Berlin & Hamburg, S. 30-35, S. 40-43

OWENS J. M., BIERY D.N. (1982)

Radiographic interpretation for the small animal clinician
2. Aufl., Williams & Wilkins, Baltimore S. 133-134

OWENS J. M., BIERY D.N., (1989)

Röntgenbildinterpretation für den Kleintierpraktiker
Enke, Stuttgart, S. 73-74

RÜSSE I., SINOWATZ F. (1991)

Lehrbuch der Embryologie der Haustiere
Parey, Berlin, S. 379-386

SALOMON F.-V. (2005)

Anatomie für die Tiermedizin
Enke Verlag in MVS Medizinverlag, Stuttgart, S. 39-42, S. 46

SCHAWALDER P. (1987)

Beiträge zur Biomechanik, Klinik und Therapie des Hüftgelenks beim Hund
Abhandlung zur Erlangung der Venia legendi für Krankheiten der kleinen Haustiere
an der Veterinärmedizinischen Fakultät der Universität Bern

SCHNORR B., KRESSIN M. (2001)

Embryologie der Haustiere
4. Aufl., Enke, Stuttgart, S. 228-236

WIGGER A.; JULIER-FRANZ C.; TELLHELM B.; KRAMER M.; (2009)

Lumbosakraler Übergangswirbel beim deutschen Schäferhund: Häufigkeit, Formen, Genetik und Korrelation zur Hüftgelenksdysplasie
Tierärztliche Praxis; 37(K), S. 7-13

WINKLER W., LÖFFLER K. (1986)

Lumbosakraler Übergangswirbel beim Hund
Berliner Münchener tierärztliche Wochenschrift; 99 S. 343-346

9. Abkürzungen

bzw.	beziehungsweise
caud.	caudal
CES	Cauda equina syndrom
cran.	cranial
DSH	Deutscher Schäferhund
For.	Foramen
HD	Hüftgelenkdysplasie
Inc.	Incisura
Lig.	Ligamentum
Ligg.	Ligamenta
LTV	Lumbosacral transitional vertebrae
LÜW	Lumbosakraler Übergangswirbel
Proc.	Processus
Procc.	Processus
u.	und

10. Danksagung

Sehr herzlich möchte ich mich bei meiner Betreuerin O.Univ.-Prof. Dr.med.vet. Elisabeth Mayrhofer bedanken, die immer ein offenes Ohr für mich hatte. Ich danke Ao.Univ.-Prof. Dr.med.vet Alexander Probst, der sich mit großem Engagment für mich einsetzte. Ich durfte mich immer über die Unterstützung meiner guten Freundin Mag. Kerstin Thonhauser freuen, die es beherrschte, manche Schrecksituationen durch ihren Rat in Schall und Rauch aufzulösen. Besonders hervorheben möchte ich Mag. Georg Egger, der meine Motivation dann antrieb, wenn ich es nötig hatte und mich sehr beim Schreiben dieser Arbeit unterstützte. Ich bedanke mich bei meinen Eltern, die das Studium der Veterinärmedizin für mich ermöglichten und meinem Bruder, der immer dann zur Stelle war, wenn ich ihn brauchte. Ich bedanke mich bei meinen Studienkollegen, besser Freunden, die das Studium für mich zu einer Freude gemacht haben. Ich verdanke deren Hilfsbereitschaft sehr viel. Last but not least möchte ich mich bei allen Professoren der vetmeduni vienna bedanken, die durch ihren Einsatz, ihre Fairness und ihre Begeisterung unser aller Neugier geweckt und allen Studenten die Freude am Studieren gelehrt haben.