Aus der klinischen Abteilung für Bildgebende Diagnostik
Department für Kleintiere und Pferde
der Veterinärmedizinischen Universität Wien
(Departmentsprecher: O.Univ.-Prof. Dr.med.vet. Johann Thalhammer)
Fach: Bildgebende Diagnostik

PANKREASERKRANKUNGEN DER KATZE: SONOGRAPHISCHE, ZYTOLOGISCHE UND HISTOLOGISCHE BEFUNDE IM VERGLEICH

INAUGURAL-DISSERTATION
zur Erlangung der Würde eines
DOCTOR MEDICINAE VETERINARIAE
der Veterinärmedizinischen Universität Wien

vorgelegt von
Mag. med. vet. Elisa Gamperl

Wien, im Dezember 2012

Betreuerin:

O.Univ.-Prof. Dr.med.vet. Elisabeth Mayrhofer
Klinische Abteilung für Bildgebende Diagnostik
Department für Kleintiere und Pferde

Mitbetreuende Assistentin:

Ass.-Prof. Dr.med.vet. Katharina Hittmair
Klinische Abteilung für Bildgebende Diagnostik
Department für Kleintiere und Pferde

Begutachter:

O.Univ.-Prof. Dr.med.vet. Johann Thalhammer
Klinische Abteilung für Interne Medizin Kleintiere
Department für Kleintiere und Pferde

Danksagung

Ich danke meinen Eltern für alles, was sie mich gelehrt haben, für ihre Unterstützung und ihre Liebe und ich danke der Welt, dass es sie gibt. Ich danke meiner Mama für all die Geschichten, die uns begleitet haben. Ich danke ihr für die vielen Seiten, die wir gemeinsam umgeblättert haben. Ich danke meinem Vater dafür, dass er mich gelehrt hat, dass nichts unmöglich ist und dass man seine Träume Wirklichkeit werden lassen kann. Ich danke Marek für die Liebe, die er meiner Mama schenkt und für seinen Mut, sich den Dingen zu stellen.

Ich danke Boris für seine großzügige Liebe und dafür, dass er immer hinter mir steht.

Ich danke Sonja und Bärbel für ihre Freundschaft und dafür, dass sie mir immer zuhören.

Ich danke Willi dafür, dass er immer er selbst ist und mir Kraft gibt ohne es zu wissen.

Ich danke Ruth und Reini dafür, dass sie immer an mich glauben.

Ich danke meinem Opi dafür, dass er ein so bewundernswerter Mensch ist und für die wundervolle Zeit in den Bergen.

Ich danke meiner Omi dafür, dass sie mit ihrer fröhlichen Art über uns wacht, dass sie Musik in die Familie gebracht hat, für ihre unerschöpfliche Ordentlichkeit, die so viele Seiten gefüllt hat und dafür, dass sie mir mit Opi die Natur gezeigt hat.

Für Willow, der mich gelehrt hat, dass die Dinge oft nicht sind wie sie erscheinen, dass man an sich glauben soll, nicht aufgeben darf und dass man über den Tellerrand schauen soll, selbst wenn man nicht dahinter kommt.

Ich danke allen die mir geholfen haben diese Seiten zu füllen und auch all denen die mich ertragen haben, um diese Seiten zu füllen. In besonderem Ausmaß danke ich meinen Betreuerinnen Frau Prof. Mayrhofer und Frau Dr. Hittmair. Frau Dr. Schwendenwein für all ihre hilfreichen Tipps und ihre motivierende Art. Herrn Dr. Reifinger für seine Geduld und das Anfertigen der unzähligen Pankreasschnitte. Herrn Dr. Tichy danke ich für die große Hilfe beim Endschliff der Statistik.

Ich danke all meinen vierbeinigen Begleitern dafür, dass sie mein Leben lebenswert machen, dass sie bedingungslos lieben und die besseren Menschen sind.

DANKE!

Inhaltsverzeichnis

1. EINLEITUNG 1
1.1 Aufgabenstellung 1

2. LITERATURÜBERSICHT 2
2.1 Anmerkungen zur Embryologie 2
2.1.1 Exokrines Pankreas 2
2.1.2 Endokrines Pankreas 3
2.2 Anatomie und Physiologie 4
2.2.1 Allgemeines 4
2.2.2 Gangsystem des exokrinen Pankreas 5
2.2.3 Zellaufbau und endokrines Pankreas 7
2.2.4 Blutgefäßversorgung 8
2.2.5 Lymphknoten 9
2.2.6 Innervation 9
2.3 Erkrankungen des Pankreas 9
2.3.1 Erkrankungen des exokrinen Pankreas 9
2.3.1.1 Missbildungen 9
2.3.1.2 Pankreatitis 10
2.3.1.3 Exokrine Pankreasinsuffizienz (EPI) 15
2.3.1.4 Neoplasien des exokrinen Pankreas 16
2.3.1.5 Noduläre Hyperplasie 17
2.3.1.6 Seltene Erkrankungen des exokrinen Pankreas 17
2.3.2 Erkrankungen des endokrinen Pankreas 19
2.3.2.1 Diabetes mellitus 19
2.3.2.2 Neoplasien des endokrinen Pankreas 23
2.3.3 Diagnostik feliner Pankreaserkrankungen 24
2.3.3.1 Allgemeines 24
2.3.3.2 Bildgebende Verfahren 24

3. MATERIAL UND METHODE 32
3.1 Patienten 32
3.1.1 Tote Katzen (T-Gruppe) 32
3.1.2 Lebende Katzen (A-Gruppe) 35
3.2 Geräte 37
3.3 Methode 38
3.3.1 Untersuchung der toten Katzen 38
3.3.2 Untersuchung der lebenden Katzen 40
3.3.3 Statistik 40

4. ERGEBNISSE 41
4.1 Ergebnisse der Ultraschalluntersuchung 41
4.1.1. Ergebnisse der Ultraschalluntersuchungen der toten Katzen 43
4.1.2 Ergebnisse der Ultraschalluntersuchungen der ambulanten Patienten 52
4.2 Ergebnisse der zytologischen Untersuchungen 59
4.2.1 Ergebnisse der zytologischen Untersuchungen der toten Katzen 59
4.2.2 Ergebnisse der zytologischen Untersuchungen der ambulanten Katzen 69
4.3 Ergebnisse der pathohistologischen Untersuchungen 73
4.3.1. Ergebnisse der pathohistologischen Untersuchungen der toten Katzen 73
4.3.2 Ergebnisse der pathohistologischen Untersuchungen der ambulanten Patienten ... 85
4.4 Vergleich der Untersuchungsverfahren untereinander 86
4.4.1 Vergleich der Untersuchungsergebnisse der toten Patienten 86
4.4.2 Vergleich der Untersuchungsergebnisse der ambulanten Patienten 89
4.5 Fazit 90

5. DISKUSSION 103
5.1 Diskussion Patienten 103
5.2 Diskussion Methode 104
5.3 Diskussion Ergebnisse der toten Katzen (T-Gruppe) 105
5.3.1 Diagnose noduläre Hyperplasien 105
5.3.2 Diagnose „ohne Besonderheiten“ 106
5.3.3 Diagnose Pankreatitis 106
5.3.4 Diagnose Ödem 107
5.3.5 Diagnose Neoplasie 107

5.3.6 Diagnose Amyloidose 108
5.3.7 Diagnose Hyperplasie des duktalen Gewebes 108
5.3.8 Diagnose Dilatation des Ausführungsganges/Zysten 108
5.4 Diskussion Ergebnisse der ambulanten Katzen (A-Gruppe) 109
5.4.1 Diagnose Pankreatitis 109
5.4.2 Diagnose Neoplasie 110
5.4.3 Diagnose noduläre Hyperplasie 111

6. ZUSAMMENFASSUNG 112

7. SUMMARY 114

8. LITERATURVERZEICHNIS 116

9. ANHANG
Kreuztabellen 121

I. ABKÜRZUNGSVERZEICHNIS

A	ambulante Katzen
A.	Arteria
Abb.	Abbildung
al.	aliena
ANP	akut nekrotisierende Pankreatitis
bzw.	beziehungsweise
kaud.	kaudal
chron.	chronisch
kran.	kranial
CT	Computertomographie
D.	Ductus
DD	Differentialdiagnose
deutl.	deutlich
diff.	diffus
diss.	disseminiert
DM	Diabetes mellitus
DP	Ductus pancreaticus
DS	Duodenalschenkel
EPI	Exokrine Pankreas Insuffizienz
FNAB	Feinnadelaspirationsbiopsie
GB	Gallenblase
GG	Gallengang
ggr.	geringgradig
hgr.	hochgradig
inkl.	Inklusive
interlob.	interlobuläre
interst.	interstitielle
LK	Lymphknoten
LN	linke Niere
Lnn.	Lymphonodi
lob.	lobulär
lt.	laut

m.	mit
m	männlich
MDT	Magen-Darm-Trakt
mgr.	mittelgradig
mk	männlich kastriert
Mon.	Monate
MR	Magnetresonanztomographie
MS	Milzschenkel
n.df.	nicht durchgeführt
n.diag.	nicht diagnostisch
nod.	noduläre
o.B.	ohne Besonderheiten
panc.	pancreaticus
Pap.	Papilla
PV	Portalvene
RN	rechte Niere
sog	sogenannter
sublob.	sublobulär
T	tote Katzen
u.	und
usw.	und so weiter
V.	Vena
vermutl.	vermutlich
w	weiblich
wk	weiblich kastriert
z.B.	zum Beispiel
z.T.	zum Teil

II. ABBILDUNGSVERZEICHNIS

Abbildung 1: Bauchsitus Katze 4
Abb. 2: Ausführungsgänge des felinen Pankreas 6
Abb. 3: felines Pankreas mit seinen benachbarten Strukturen und Organen 28
Abb. 4: Übersicht über die Altersverteilung der T-Gruppe in Jahren 32
Abb. 5: Übersicht über die Altersverteilung in der A-Gruppe in Jahren 35
Abb. 6: Katze T15: Physiologisches Ultraschallbild des Duodenalschenkels 42
Abb. 7: Katze T22: Physiologisches Ultraschallbild des Milzschenkels 42
Abb. 8: Katze T25: Noduläre Hyperplasie 43
Abb. 9: Katze T19: Noduläre Hyperplasie 44
Abb. 10: Katze T4: Noduläre Hyperplasie 44
Abb. 11: Katze T4: Foto des Milzschenkels von Abb. 10 45
Abb. 12: Katze T25: Hyperplasie/Verkalkung des duktalen Gewebes 46
Abb. 13: Katze T37: Dilatation des Ductus pancreaticus 46
Abb. 14: Katze T22: Zystische Veränderung Duodenalschenkel 47
Abb. 15: Katze T25: Zystische Veränderung im Milzschenkel 48
Abb. 16: Katze T47: Amyloidose des Inselapparates 49
Abb. 17: Katze T47: Amyloidose und Hyperplasie des duktalen Gewebes 49
Abb. 18: Katze T48: Umfangsvermehrung im Bereich des Duodenalschenkels 50
Abb. 19: Katze T36: Verdacht Pankreasneoplasie 51
Abb. 20: Katze T36: Sektionsfoto der Katze von Abb. 19 51
Abb. 21: Katze A2: Pankreatitis, Peritonitis, Pankreasnekrose 53
Abb. 22: Katze A2 : Pankreasödem, Pankreatitis, Peritonitis 53
Abb. 23: Katze A19: Pankreatitis 54
Abb. 24: Katze A3: Zystische Veränderung 55
Abb. 25: Katze A19: zystische Veränderung 56
Abb. 26: Katze A14: Pankreasneoplasie 57
Abb. 27: Katze A20: Pankreasneoplasie 57
Abb. 28: Katze A12: noduläre Hyperplasien (Blockpfeil), Hyperplasie des duktalen Gewebes (gelber Pfeil) 58
Abb. 29: Katze T4: Epithelialer Cluster, physiologisches Bild 60
Abb. 30: Katze T30: Physiologische Azinuszellen 60

Abb. 31: Katze T18: Hoher Zellgehalt ohne Besonderheiten 61
Abb. 32: Katze T4: Geringer Zellgehalt ohne Besonderheiten 62
Abb. 33: Katze T47: Hyperplasie duktales Gewebe, epitheliale Cluster 63
Abb. 34: Katze T22: Epithelialer Cluster, Hyperplasie des duktalen Gewebes 63
Abb. 35: Katze T22: Hyperplasie des duktalen Gewebes 64
Abb. 36: Katze T36: Epithelialer Cluster, Hyperplasie des duktalen Gewebes 64
Abb. 37: Katze T36: hgr. heterogenes Zellbild, Karzinom 65
Abb. 38: Katze T36: Zelle mit kleinem Satellitenkern, Karzinom 66
Abb. 39: Katze T36: Makronukleoli, Karzinom 66
Abb. 40: Katze T37: Hemmungsmissbildung 67
Abb. 41: Katze T37: Hemmungsmissbildung 68
Abb. 42: Katze T37: Hemmungsmissbildung 68
Abb. 43: Katze T37: Sekretgranula im Zytoplasma sichtbar 69
Abb. 44: Katze A18: Azinäre Zellen des Pankreas, Neoplasie 70
Abb. 45: Katze A18: Sehr hohe Zellzahl, Neoplasie 71
Abb. 46: Katze A18: Hoher Zellgehalt, Neoplasie 72
Abb. 47: Katze A18: Hochgradige Anisokaryose, Neoplasie 72
Abb. 48: Katze T48: Noduläre Hyperplasie 75
Abb. 49: Katze T47: Chronische nicht eitrige Pankreatitis 76
Abb. 50: Katze T48: Chronische nicht eitrige Pankreatitis 76
Abb. 52: Katze T36: Szirrhöses Pankreaskarzinom 78
Abb. 53: Katze 36: Szirrhöses Pankreaskarzinom 78
Abb. 54: Katze T50: Leukose 79
Abb. 55: Katze T50: Leukose 80
Abb. 56: Katze T 50: Leukose, Vater-Pacini-Körperchen 80
Abb. 57: Katze T47: Amyloidose des Inselapparates 82
Abb. 89: Katze T37: Verdachtsdiagnose Amyloidose vor Kongorotfärbung, ... 82
Abb. 59: Katze T37: Verdachtsdiagnose Amyloidose vor Kongorotfärbung 83
Abb. 60: Katze T36: Dilatation eines größeren Ausführungsganges 83
Abb. 61: Katze T36: periduktale Sklerose 84
Abb. 62: Katze T50: abnorm stark entwickelter Inselapparat 85

III. TABELLENVERZEICHNIS

Tab. 1: Symptome der felinen Pankreatitis 14
Tab. 2: Messwerte des felinen Pankreas [PENNINCK, 2008] 26
Tab. 3: Rasse, Geschlechtsverteilung und Alter der T-Gruppe 32
Tab. 4: Rasse, Geschlechtsverteilung und Alter der A-Gruppe 36
Tab. 5: Diagnose vergleichend: T-Gruppe 92
Tab. 6: Diagnose vergleichend: A-Gruppe 96
Tab. 7: T-Gruppe: Auflistung der Patienten nach Diagnosen 98
Tab. 8: A-Gruppe: Auflistung der Patienten nach Diagnosen 99
Tab. 9: Methodenvergleiche bei der T-Gruppe 100
Tab. 10: Methodenvergleiche bei der A-Gruppe 101
Tab. 11. Methoden hinsichtlich ihrer Übereinstimmung zur Pathohistologie 102

1. EINLEITUNG

Katzen mit Pankreaserkrankungen zeigen im Gegensatz zum Hund nur unspezifische klinische Symptome und stellen daher im Bezug auf die klinische Diagnostik im Alltag oft Probleme dar. In den letzten Jahren zeigten Studien, dass Pankreaserkrankungen mit einer deutlich höheren Inzidenz als erwartet vorkommen. Aus diesem Grund sollten die Untersuchungsverfahren bei Pankreaserkrankungen der Katze verbessert werden.

Heutzutage bieten viele Tierärzte Ultraschalluntersuchungen an und können diese vor Ort schnell durchführen. Die sonographische Untersuchung hat sich als Goldstandard für die Untersuchung von Pankreaserkrankungen etabliert. Sie stellt eine nicht-invasive, schonende Untersuchungsmethode dar, die ohne Narkose durchgeführt werden kann und vergleichsweise kostengünstig für die Tierbesitzer ist. Feinnadelaspirationsbiopsien (FNAB) stellen neben der Ultraschalluntersuchung ein schnelles Diagnostikum ohne hohen finanziellen Aufwand dar. Die meisten Patienten dulden die FNAB ohne Narkose in leichter Sedierung.

1.1 Aufgabenstellung

Ziel dieser Studie ist es, die Diagnostik von Pankreaserkrankungen bei der Katze zu verbessern bzw. zu erleichtern. Es soll die Fragestellung beantwortet werden, ob die Ultraschalluntersuchung ein ausreichend sensitives Diagnostikum vor allem in Bezug auf Pankreatitiden, Neoplasien und andere klinisch relevante Pankreaserkrankungen der Katze darstellt. Hierfür wurde in der vorliegenden Arbeit die pathohistologische Untersuchung als Goldstandard festgelegt und mit der sonographischen bzw. zytologischen Untersuchung verglichen.

2. LITERATURÜBERSICHT

2.1 Anmerkungen zur Embryologie

2.1.1 Exokrines Pankreas

Die Bauchspeicheldrüse entwickelt sich aus einer unpaaren dorsalen und der paarigen ventralen Anlage, die alle aus dem Entoderm des hepatopankreatischen Ringes des zukünftigen Duodenums hervorgehen [HERMANNS, 1999].

Im Verlauf der Magen- und Darmdrehung kommt es zur Annäherung dieser zwei Anlagen. Die ventrale rückt stärker an die dorsale heran und bewegt sich dabei gleichzeitig nach kranial, um mit der dorsalen Anlage zu verschmelzen [POHLENZ, 1991]. Im Zuge der zweiten Magendrehung kommt es zur transversalen Anordnung des Pankreas und zur Verklebung seines Serosaüberzuges mit der dorsalen Bauchwand [SALOMON, 2005].

Während dieser Wachstumsvorgänge treten bei den verschiedenen Spezies Unterschiede auf, vor allem in der Ausbildung der Ausführungsgänge. Der aus der ventralen Anlage stammende Ausführungsgang (Ductus pancreaticus major) wird auch als Wirsungscher Gang bezeichnet. Aus der dorsalen Anlage entspringt der Ductus pancreaticus accessorius oder Santorinische Gang.

Bei der Katze bleibt meist nur der ventrale Gang (Ductus pancreaticus major) erhalten und mündet gemeinsam mit dem D. choledochus in der sogenannten Vaterschen Papille ins Duodenum ein [POHLENZ, 1991].

2.1.2 Endokrines Pankreas

Die LANGERHANS-Inseln bilden das endokrine Pankreas. Sie entwickeln sich neben dem exokrinen Pankreas in der embryonalen Pankreasanlage und bilden ein eigenes verzweigtes Kapillarnetz aus. Sie differenzieren sich schon früh in verschiedenartig granulierte Zellen, insbesondere vom B- und D-Typ.

In der späteren Embryonalperiode degenerieren diese primären Zellen zugunsten einer sehr viel stärker differenzierten Generation endokriner Zellen. Ihre vom exokrinen Pankreas unabhängige Entwicklung zeigt sich auch darin, dass sie im Gegensatz zum azinären Teil der Drüse nicht regenerieren. Außerdem nehmen sie später nicht an der Atrophie des exokrinen Gewebes teil.

Nach neueren Untersuchungen sind sie darüber hinaus nicht als ein begrenztes autonomes endokrines Organ zu betrachten. Das Inselzellsystem gehört vielmehr zu einem endokrinen Netzwerk, das im Bereich der Bauchhöhle weit verbreitet ist. Es findet sich als helle Zellen im Gangepithel (insuläres Gangorgan), sowie vereinzelt zwischen den exokrinen Zellen, aber auch weit verstreut in der Magen-Darm-Mukosa. Diese Beobachtung hat weitreichende Folgen. So sind Störungen des Systems, insbesondere der Diabetes mellitus, ein sehr komplexes Geschehen, an dem mehrere Zelltypen des enteropankreatischen endokrinen Zellsystems beteiligt sind [SCHULZ, 1991].

2.2 Anatomie und Physiologie

2.2.1 Allgemeines

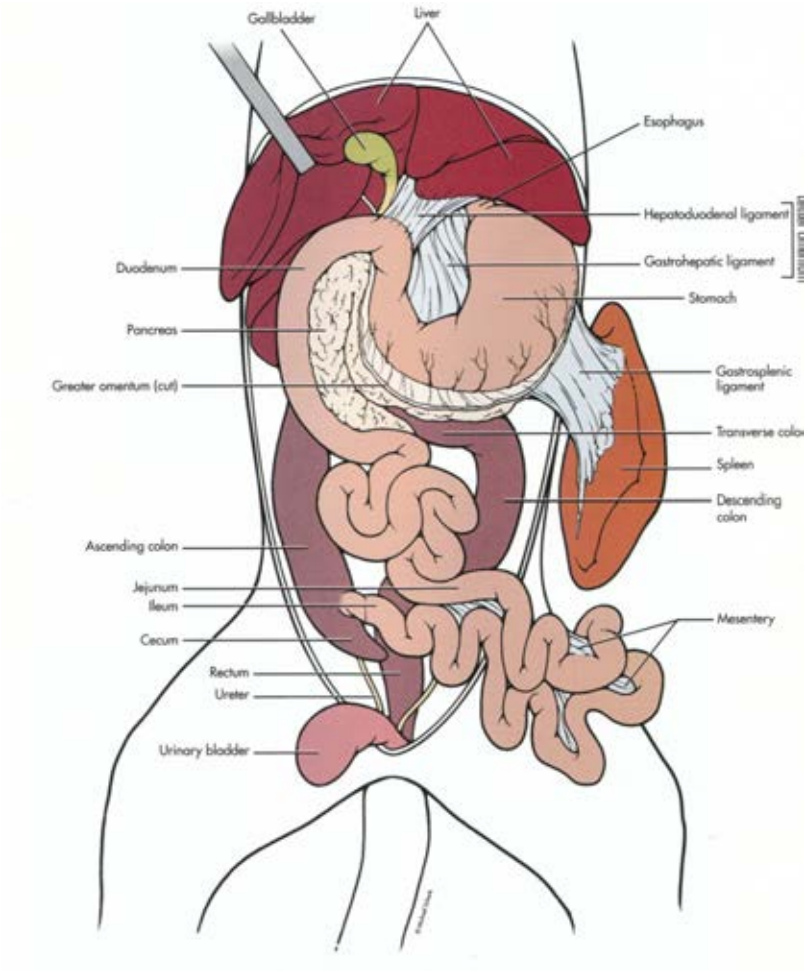

Abbildung 1: Bauchsitus Katze
[SEBASTIANI u. FISHBECK, 1998]

Das Pankreas hat U-Form und teilt sich in den zentralen Pankreaskörper, **Corpus pancreatis**, und die beiden Schenkel bzw. Lappen, **Lobus pancreatis dexter** und **sinister** [KRAFT, 2003]. Das Pankreas als unpaarige akzessorische Verdauungsdrüse hat exokrine und endokrine Funktionen [HOFF u. GORE, 2000] und ist morphologisch und funktionell eine zweigeteilte Drüse (Abb. 1).

Die meisten sezernierenden Zellen seiner Lobuli sind exokrine Zellen, die den enzymreichen, für die Verdauung wichtigen Pankreassaft herstellen [MOSIMANN u. KOHLER, 1990].

Die weit weniger zahlreich vorkommenden endokrinen Zellen liegen in Gruppen (LANGERHANS-Inseln) verstreut zwischen den exokrinen Drüsenendstücken [SALOMON, 2005].

Das Pankreas befindet sich im rechten kranialen Abdomen [GERHARDT u. NOLTE, 2003]. Der Pankreaskörper ist der Mittelabschnitt des Organs. Er liegt der Pars cranialis duodeni an. Im Dorsalrand des Körpers findet sich ein Einschnitt, Incisura pancreatis, über den hinweg die Pfortader in Richtung Leber zieht [SALOMON, 2005].

Der rechte Schenkel, auch Duodenallappen oder -schenkel genannt, folgt der Pars descendens duodeni bis zur Flexura duodeni caudalis und liegt somit rechts vom Colon ascendens und vom Caecum und unter der rechten Niere. Der linke Schenkel, auch Milzlappen oder -schenkel genannt, berührt den Pylorusteil des Magens, liegt vor dem Colon transversum, erreicht den Fundus ventriculi und meistens noch links die Milz und die linke Niere [VOLLMERHAUS u. HABERMEHL, 1994].

Die Bauchspeicheldrüse der Katze wiegt 8-10g bzw. 0,27% ihres Körpergewichtes [SCHUMMER u. VOLLMERHAUS, 1987].

2.2.2 Gangsystem des exokrinen Pankreas

Von der Entwicklung her ist die Bauchspeicheldrüse mit zwei Ausführungsgängen an das Duodenum angeschlossen (Abb. 2).

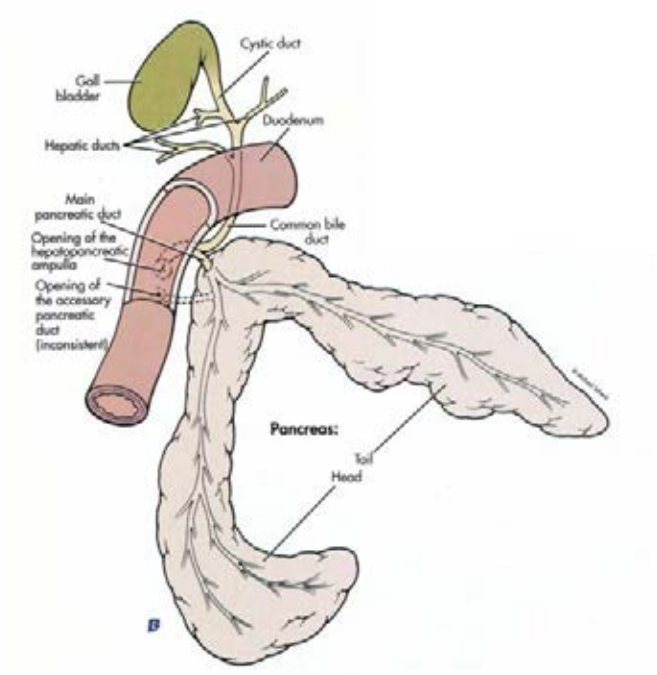

Abb. 2: Ausführungsgänge des felinen Pankreas
[SEBASTIANI u. FISHBECK, 1998]

Der **Ductus pancreaticus** (Wirsungi) aus der ventralen Anlage ist beim Hund der kleinere, bei der Katze der größere oder einzige Gang [VOLLMERHAUS u. HABERMEHL, 1994]. Bei 80% der Katzen ist er der einzige Ausführungsgang [GERHARDT u. NOLTE, 2003]. Er mündet auf der Papilla duodeni major, bei der Katze gemeinsam mit dem Ductus choledochus in der Ampulla hepatopancreatica.

Der **Ductus pancreaticus accessorius** (Santorini) aus der dorsalen Anlage ist beim Hund der größere Gang und bei der Katze zu ungefähr 20% vorhanden [HUDSON u. HAMILTON, 1993; VOLLMERHAUS u. HABERMEHL, 1994]. Er mündet bei der Katze 10mm von der Papilla duodeni major entfernt auf der Papilla duodeni minor [VOLLMERHAUS u. HABERMEHL, 1994]. Beide Ausführungsgänge können bei der Duodenoskopie erkannt werden.

Bei der Katze kommt es gelegentlich zur Ausbildung einer umfangreichen zystischen, teils gekammerten Dilatation des Hauptausführungsgangs, zur sog. **Pankreasblase**, die in unmittelbarer Nachbarschaft zur Gallenblase liegt und bei der Ultraschall-untersuchung auffällt [HERMANNS, 1999; KRAFT, 2003].

2.2.3 Zellaufbau und endokrines Pankreas

Das Pankreas, das außer den erwähnten Gängen auch durch seine Blut- und Lymphversorgung eng mit dem Duodenum verknüpft ist, ist eine lobulierte Drüse. Jedes Läppchen besteht aus Azini, die aus pyramidenartigen Epithelzellen aufgebaut sind. Diese enthalten lumenseitig die sich stark eosinophil anfärbenden Zymogengranula. Zwischen den Azini verstreut liegen die LANGERHANS-Inseln (**Insulae pancreaticae**), die das endokrine Pankreas darstellen [POHLENZ, 1991]. Der endokrine Anteil des Pankreas macht weniger als 2% des gesamten pankreatischen Volumens aus [ALLEN, 1987].

Die einzelnen, gut vaskularisierten Inseln sind ungleich groß und bestehen aus 10 bis über 100 Endokrinozyten. Die Gesamtzahl der Pankreasinseln unterliegt großen individuellen Schwankungen und wird bei der Katze auf mehrere tausend geschätzt. Im Lobus sinister des Pankreas sind die LANGERHANS-Inseln allgemein größer und zahlreicher als im Lobus dexter [VOLLMERHAUS u. HABERMEHL, 1994].

Mit licht- und elektronenmikroskopischen Untersuchungsmethoden, aber auch mittels Immunofluoreszenz und Histochemie, lassen sich innerhalb der Inseln mehrere Zellarten unterscheiden, die die verschiedenen Hormone bilden [ALLEN, 1987; LIEBICH, 1993; VOLLMERHAUS u. HABERMEHL, 1994].

Im Einzelnen kommen folgende Zelltypen vor:

- A(α)-Zellen
- B(β)-Zellen
- C-Zellen
- D(δ)-Zellen
- PP-Zellen oder F-Zellen [LIEBICH, 1993; SALOMON, 2005]

Bereits lichtmikroskopisch lassen sich mit bestimmten Färbemethoden mindestens drei verschiedene Zelltypen feststellen: die glucagonbildenden A-Zellen, die insulinbildenden B-Zellen und die somatostatinbildenden D-Zellen.

Die meistens an der Inselperipherie liegenden **A-Zellen** machen im allgemeinen 5 bis 30% des Gesamtbestandes aus. Ihr Sekretionsprodukt ist **Glucagon**, welches den Blutzuckerspiegel durch Aktivierung der Gluconeogenese und durch Glycogenolyse steigert.

Die das Zentrum besetzenden **B-Zellen** dominieren mit bis zu 80% des Zellbestandes der Inseln. Ihr Sekretionsprodukt, das **Insulin**, senkt den Blutzuckerspiegel, indem es die Aufnahme von Glukose in die Leber, die Muskelzellen und in das Fettgewebe steigert, sowie die Gluconeogenese und den Glycogenabbau hemmt.

C-Zellen sind organellenarm und werden entweder als erschöpfte bzw. inaktive A- oder B-Zellen oder als undifferenzierte Stammzellen angesehen.

Die über die ganze Insel verstreuten **D-Zellen** machen etwa 1 bis 5% der Inselzellen aus. Sie produzieren **Somatostatin**, welches die Produktion von Insulin und Glucagon hemmt, also inhibierend auf A- und B-Zellen wirkt.

PP-Zellen produzieren das **pankreatische Polypeptid**, das auch in den endokrinen Zellen des Darmepithels vorkommt. Es wirkt antagonistisch zum Cholezystokinin. Damit hemmt es die Sekretion im exokrinen Pankreas und relaxiert die Gallenblase [MOSIMANN u. KOHLER, 1990; LIEBICH, 1993; SALOMON, 2005].

2.2.4 Blutgefäßversorgung

Die Arterien des Pankreas entstammen aus mehreren Seitenästen (Arteria pancreaticoduodenalis cran. und caud.) der **A. coeliaca** und **A. mesenterica cranialis.** [SCHUMMER u. VOLLMERHAUS, 1987; VOLLMERHAUS u. HABERMEHL, 1994].

Das venöse, mit Hormonen angereicherte Blut der LANGERHANS-Inseln findet Anschluss an die Kapillaren des exokrinen Pankreas (insulo-azinäre Achse) und gelangt von dort über die **Vena portae** in die Leber [HERMANNS, 1999].

2.2.5 Lymphknoten

Als regionäre Lymphknoten gelten die **Lnn. pancreaticoduodenales** und **Lnn. hepatici**, doch ziehen auch Lymphgefäße zu den Lnn. jejunales und Lnn. lienales [VOLLMERHAUS u. HABERMEHL, 1994].

2.2.6 Innervation

Parasympathische Fasern des **Nervus vagus** fördern die Sekretion, sympathische Fasern vom **Ganglion coeliacum** und **Ganglion mesentericum cran**. hemmen sie [VOLLMERHAUS u. HABERMEHL, 1994].

2.3 Erkrankungen des Pankreas

2.3.1 Erkrankungen des exokrinen Pankreas

2.3.1.1 Missbildungen

Missbildungen des Pankreas sind insgesamt selten und bleiben zumeist ohne klinisch erkennbare Folgen.

Akzessorisches oder **ektopisches** Pankreasgewebe kommt bei der Katze gelegentlich in der Wand von Duodenum, Jejunum oder Gallenblase, sowie in der Milz vor [HERMANNS, 1999, CHARLES, 2007]. Dieses ektopische Gewebe zeigt normale Morphologie, ein Inselapparat ist nicht immer vorhanden. Es ist vermutlich funktionsfähig, jedoch fehlen Ausführungsgänge [CHARLES, 2007]. Ektopisches Milzgewebe ist im Pankreas der Katze wiederholt beobachtet worden.

Gestaltveränderungen des Pankreas ergeben sich aus Störungen in der Umlagerung von ventraler und dorsaler Pankreasanlage. Bei der Katze tritt gelegentlich ein ringförmig das Duodenum umfassendes Pankreas, **Pancreas anulare**, auf.

Multiple, von den Ausführungsgängen ausgehende **Zysten** sind bei der Katze im Rahmen der polyzystischen Nierenerkrankung beobachtet worden. Außerdem kommt es, wie bereits erwähnt, gelegentlich zur Ausbildung einer umfangreichen zystischen, teils gekammerten Dilatation des Hauptausführungsganges, zur sog. **Pankreasblase** [HERMANNS, 1999]. Sie ist meist asymptomatisch, jedoch können große Pankreasblasen den Gallengang einengen und so zu Ikterus und Erbrechen führen. Die Pankreasblase kann angeboren oder erworben sein [GERHARDT u. NOLTE, 2003].

2.3.1.2 Pankreatitis

- **Allgemeines**

Die Pankreatitis ist eine entzündliche Erkrankung des Pankreas [GERHARDT u. NOLTE, 2003]. Sie wird in der Veterinärmedizin nahezu ausschließlich bei Hund und Katze beobachtet [HERMANNS, 1999].

Die Häufigkeit des Auftretens einer felinen Pankreatitis wird oft unterschätzt [GERHARDT u. NOLTE, 2003]. So fand man in einer umfangreichen retrospektiven Studie von Pathologiebefunden bei 1,3% von 6504 felinen Bauchspeicheldrüsen signifikante pathologische Veränderungen. Im Vergleich dazu fand man in derselben Studie bei 1,5% von 9342 caninen Bauchspeicheldrüsen ebensolche Veränderungen [HÄNICHEN u. MINKUS, 1990].

In der Humanmedizin wird die Pankreatitis auf Basis der Symposien in Marseille und Cambridge und des Internationalen Symposiums in Atlanta, Georgia, von 1992 eingeteilt [BALTHAZAR, 2000].
In der Veterinärmedizin gibt es bis heute noch keine vollständig einheitliche Einteilung, deshalb wird die Klassifizierung der Pankreatitis hier in Anlehnung an die Humanmedizin vorgenommen.

Nach diesem Klassifizierungssystem unterscheidet man eine akute und eine chronische Entzündungsform. Die akute Pankreatitis ist als Entzündung des Pankreas definiert, die nach Beseitigung der Ursache vollständig reversibel ist.

Im Gegensatz dazu entwickeln sich bei der chronischen Pankreatitis irreversible Veränderungen des exokrinen Pankreas (wie z.B. Atrophie oder Fibrose) [STEINER, 2007]. Beide Formen können einen milden oder schweren Verlauf nehmen [GERHARDT u. NOLTE, 2003].

Bei leichten Entzündungen des Pankreas treten Schwellung und Ödematisierung des Organs auf. Bei schweren Verlaufsformen treten zusätzlich Blutungen und Nekrosen bzw. Fettgewebsverseifung auf. Während leichte Formen nur mit wenig systemischen Folgen und geringer Mortalität verbunden sind, kommt es bei schweren Formen zu ausgeprägten Pankreasnekrosen, Einbeziehung anderer Organe, bis hin zum Multiorganversagen und einer schlechten Prognose.

Eine weitere Einteilung aufgrund der Ätiologie wäre wünschenswert, kann jedoch in den meisten Fällen nicht erreicht werden [STEINER u. WILLIAMS, 1999].

- **Ätiologie und Pathogenese**

Bei der Katze sind im Gegensatz zum Hund öfters untergewichtige Individuen betroffen, jedoch im Allgemeinen lässt sich keine Prädisposition zu Gewicht, Geschlecht oder Alter feststellen. In einigen Studien sind vermehrt Siamesen betroffen [HILL u. VAN WINKLE, 1993; SIMPSON, 2003].

90% aller Pankreatitiden der Katze sind unbekannten Ursprungs [STEINER u. WILLIAMS, 1999; GERHARDT u. NOLTE, 2003]. Einige Ursachen bzw. prädisponierende Faktoren sind jedoch auch bei der Katze geklärt. So kann es nach Traumen, wie Fensterstürzen oder Autounfällen, aber auch nach operativen Eingriffen, zu Pankreatitiden kommen [MANSFIELD u. JONES, 2001; GERHARDT u. NOLTE, 2003].

Sowohl experimentelle als auch klinische Studien haben gezeigt, dass Ischämie eine bedeutende Rolle in der Pathogenese der Pankreatitis spielt. Ischämie des Pankreas kann während Schock, sekundär nach Hypotension während Vollnarkosen und während temporären Verschlüssen des venösen Abflusses während operativen Eingriffen im kranialen Abdomen entstehen. Dies erklärt eine Ursache für postoperative Pankreatitis, wo es während der Operation zu keinen Manipulationen des Pankreas kam [WILLIAMS, 1996].

Iatrogen lässt sich eine Pankreatitis durch Überdosierung von intravenös verabreichtem Calciumgluconat (Hyperkalzämie) herbeiführen, jedoch auch durch Intoxikationen mit Organophosphaten oder Arzneimitteln kann eine Pankreatitis entstehen [STEINER u. WILLIAMS, 1999; GERHARDT u. NOLTE, 2003].

In einigen Fällen werden Infektionen mit dem Erreger der felinen infektiösen Peritonitis, Herpesviren, Toxoplasma gondii und eventuell auch Parvoviren als Auslöser beschrieben [STEINER u. WILLIAMS, 1999; MANSFIELD u. JONES, 2001; GERHARDT u. NOLTE, 2003;].

Lebertrematoden (Amphimerus pseudofelineus) und Pankreastrematoden (Eurytrema procyonis) haben in Mitteleuropa keine Bedeutung. In tropischen und subtropischen Gebieten spielen diese Parasiten eine ätiologische Rolle, außerdem gibt es bezüglich Eurytrema procyonis einen Fallbericht über Pankreatitis aus den USA [STEINER u. WILLIAMS, 1999; VYHNAL et al., 2008].

Cholangitis gefolgt von Cholelithiasis ist für 40-50% aller Fälle von akuter Pankreatitis beim Menschen verantwortlich, jedoch führen Cholangitis und Cholangiohepatitis selten zu feliner Pankreatitis [STEINER u. WILLIAMS, 1999].

Stoffwechselerkrankungen wie Diabetes mellitus werden als auslösende Faktoren angesehen. Die Aufnahme von Fremdkörpern oder Auffädelung des kranialen Darmabschnittes kann zur Entzündung oder Verletzung des Pankreas führen [GERHARDT u. NOLTE, 2003].

Ein weiterer Risikofaktor ist das Bestehen chronisch entzündlicher Darmerkrankungen (inflammatory bowel disease, IBD), die bei Katzen relativ häufig diagnostiziert werden. Für die Pathogenese sind im Zusammenhang mit einer IBD wahrscheinlich folgende Faktoren verantwortlich:

- Anatomie der Papilla duodeni

Bei der Katze münden D. choledochus und D. pancreaticus gemeinsam in die Papilla duodeni major. Somit kann ein Reflux von Duodenalinhalt in beide Gangsysteme erfolgen.

- Erbrechen als Hauptsymptom chronisch entzündlicher Darmerkrankungen

Es führt zur Erhöhung des intraduodenalen Druckes und somit zum pankreatobiliären Reflux.

- Intestinale Flora

Bei der Katze liegt intraduodenal ein doppelt so hoher Keimgehalt vor wie beim Hund. Somit hat ein Reflux von Duodenalinhalt in den D. choledochus u./o. D. pancreaticus ein höheres Schädigungspotential [SPILLMANN, 2003].

Unabhängig vom auslösenden Faktor kommt es zur Pankreatitis, wenn die Verdauungsenzyme im Pankreas nach Wegfall seiner Schutzmechanismen frühzeitig aktiviert werden [SIMPSON, 2003]. Hier spielt offenbar ein Reflux der durch Enterokinase und Gallebestandteile aktivierten Enzyme eine Rolle.

- **Klinische Symptomatik**

In der Anamnese wird meist durch die Besitzer über sehr unspezifische Symptome berichtet [SPILLMANN, 2003]. In einer klinischen Fallstudie mit 40 Katzen mit schwerer Pankreatitis (alle starben oder wurden euthanasiert) wurde eine Vielzahl an klinischen Symptomen festgestellt.

Vomitus, das häufigste Symptom einer Pankreatitis beim Hund (90%) kam nur bei 35% der Katzen vor. Ebenso Abdominalschmerzen, die bei 92% aller Humanpatienten mit Pankreatitis vorkommen, wurde nur zu 25% festgestellt [STEINER u. WILLIAMS, 1999; SPILLMANN, 2003].

Die klinische Untersuchung erbringt bei der akuten Pankreatitis der Katze Befunde, die sich in ihrem Verteilungsmuster deutlich vom Hund unterscheiden [SPILLMANN, 2003].

Die wichtigsten Symptome sind im Folgenden nach ihrer jeweiligen Häufigkeit geordnet:

Tab. 1: Symptome der felinen Pankreatitis [HILL u. VAN WINKLE, 1993]

Apathie	100%
Anorexie	97%
Dehydratation	92%
Hypothermie	68%
Vomitus	35%
Abdominalschmerzen	25%
Zubildung im Abdomen	23%
Dyspnoe	20%
Diarrhoe	15%
Ataxie	15%

Die Symptome der chronischen Pankreatitis sind ähnlich wie bei der akuten Pankreatitis sehr unspezifisch. Durch den entzündlich bedingten Verlust an Pankreasgewebe kann sich in sehr seltenen Fällen terminal eine exokrine oder endokrine Pankreasinsuffizienz entwickeln, die mit den entsprechenden Symptomen einer schwerwiegenden Verdauungsstörung (Polyphagie, Diarrhoe, Gewichtsverlust) und/oder eines Diabetes mellitus (Typ1) einhergeht.

Da die angeführten Symptome nicht pathognomon sind und die Differentialdiagnosen somit vielfältig sind, kann die Erkrankung nur anhand weiterführender Untersuchungen eindeutig nachgewiesen werden [SPILLMANN, 2003].

2.3.1.3 Exokrine Pankreasinsuffizienz (EPI)

- **Allgemeines und Ätiologie**

Die exokrine Pankreasinsuffizienz ist eine Erkrankung, die sich bei einer hochgradig verminderten Synthese und/oder Sekretion von Pankreasenzymen und bikarbonathaltigem Pankreassaft einstellt und tritt bei der Katze selten auf [HERMANNS, 1999; KRAFT, 2003]. Aufgrund der hohen Reservekapazität des exokrinen Pankreas tritt eine klinisch manifeste Insuffizienz erst bei einem Parenchymverlust von 80-95% auf [BROWNING, 1998; HERMANNS, 1999; SIMPSON, 2003].

Die chronische Pankreatitis ist die häufigste Ursache für eine EPI bei der Katze [STEINER u. WILLIAMS, 1999]. Die für den Hund typische Atrophie der Azinarzelle des Pankreas, als Ursache für eine EPI, wurde für die Katze bisher nicht beschrieben [KRAFT, 2003].

Einige Fälle von EPI ohne das Auftreten einer Pankreatitis wurden in Verbindung mit Infektionen mit Eurytrema procyonis beschrieben [STEINER u. WILLIAMS, 1999]. Außerdem sind Tumoren des Pankreas und Amyloidablagerungen weitere mögliche Ursachen für Pankreasschäden [BROWNING, 1998].

- **Klinische Symptomatik**

Die häufigsten klinischen Symptome sind Diarrhoe, Polyphagie und Gewichtsverlust [KRAFT, 2003]. Der Mangel an Lipase, Amylase und den proteolytischen Enzymen führt zur pankreatogenen Maldigestion mit dem vermehrten Vorkommen unverdauter Nahrungsbestandteile im Kot (Steato-, Amylo- und Kreatorrhoe). Die Folge sind Massenfäzes häufig in Verbindung mit einer osmotischen Diarrhoe [HERMANNS, 1999]. Die Tiere setzen meist voluminösen, fettigen, hellen Stuhl ab [KRAFT, 2003].

Erbrechen und Anorexie kann bei einigen Katzen mit EPI beobachtet werden [STEINER u. WILLIAMS, 1999].

Außerdem kann es zur hochgradigen Vermehrung von Bakterien (bacterial overgrowth) im Dünndarm kommen, wobei die Beteiligung obligat anaerober Bakterienarten auch zu entzündlichen Veränderungen an der Darmschleimhaut führen kann. Ferner kommt es zur Malabsorption von Vitaminen (fettlösliche Vitamine wie Karotin und Vitamin K oder Cobalamin/Vitamin B12) [HERMANNS, 1999].

2.3.1.4 Neoplasien des exokrinen Pankreas

- **Allgemeines und Ätiologie**

Neoplasien des exokrinen Pankreas können primär oder sekundär sein. Primäre Tumoren können in benigne oder maligne eingeteilt werden [STEINER, 2008]. Primäre Neoplasien des exokrinen Pankreas stellen ein seltenes Ereignis dar. Die Tumorhäufigkeit geben Patnaik et al. (1975) in einer Autopsiestudie an 3145 Katzen mit 0,5% an [MÜNSTER u. REUSCH, 1988].

Es werden benigne Neoplasien des exokrinen Pankreas (=Adenome) beobachtet, die durch eine Kapsel meist gut abgegrenzt sind und so von der Pankreashyperplasie unterschieden werden können. Sie sind bei der Katze sehr selten und klinisch oft unauffällig [KRAFT, 2003; STEINER, 2008].
Wie beim Menschen und beim Hund stellt das Adenokarzinom die häufigste maligne Neoplasie des exokrinen Pankreas bei der Katze dar. Außerdem gibt es wenige Fallberichte über Plattenepithelkarzinome, Spindelzellsarkome, Lymphosarkome und Lymphangiosarkome [HECHT et al., 2007; STEINER, 2008].

Sekundär können Metastasen von Primärtumoren anderer Organe, meist Karzinome, gefunden werden. Gallengangskarzinome metastasieren häufig in das Pankreas.

- **Klinische Symptomatik**

In einer Fallstudie mit 58 Katzen wurden am häufigsten unspezifische Symptome wie Anorexie (46%), Gewichtsverlust (37%), Mattigkeit (28%) und Erbrechen (23%) festgestellt, aber auch Ikterus (14%), Obstipation (9%) und Durchfall (3%) wurden beobachtet [ANDREWS, 1987; STEINER, 2008]. Die malignen Tumoren des Pankreas neigen früh zu infiltrativem Wachstum und Metastasierung. Dabei wachsen sie gelegentlich in die Wand des Duodenums ein; kommt es dabei zum Verschluss von Gallengang oder Pankreasausführungsgang, so stellen sich Stauungsikterus bzw. eine EPI ein [HERMANNS, 1999]. Vor allem bei Lebermetastasen und bei Kompression der V. cava caudalis entwickelt sich ein Aszites.

2.3.1.5 Noduläre Hyperplasie

Es handelt sich um eine Drüsengewebswucherung, die auf das exokrine Gewebe beschränkt ist. Sie tritt fast immer multipel auf. Besonders ältere Katzen sind davon betroffen. Die Häufigkeit des Auftretens von nodulären Hyperplasien korreliert mit dem Alter der Katze, steht jedoch in keinem Zusammenhang mit Entzündung, Fibrose und/oder Atrophie [STEINER, 2008]. Die Knötchen erscheinen hell, derb, erhaben und sind meist ein Zufallsbefund ohne klinische Symptome [FREUDIGER, 1989; GERHARDT u. NOLTE, 2003].

2.3.1.6 Seltene Erkrankungen des exokrinen Pankreas

- **Pankreaspseudozysten**

Pankreaspseudozysten stellen in der Humanmedizin Komplikationen nach einer Pankreatitis dar, jedoch können sie auch sekundär nach Traumen oder bei Neoplasien auftreten. Auch bei der Katze wurden Pankreaspseudozysten beschrieben, jedoch handelt es sich um Einzelfälle [GERHARDT u. NOLTE, 2003; STEINER, 2008]. Sie entstehen durch Sekretion von Pankreassaft in nekrotisches Pankreasgewebe, mit nachfolgender Einkapselung und Entwicklung einer fibrotisch verdickten Wand. Die Wand stellt sich sonographisch meistens dicker und unregelmäßiger dar als bei echten Zysten (z.B. in der Niere) [NYLAND et al., 2002].

Die klinischen Symptome sind meistens unspezifisch und ähnlich einer Pankreatitis. Erbrechen ist das am häufigsten vorkommende Symptom, sowohl bei Hunden als auch bei Katzen mit Pankreaspseudozysten [STEINER, 2008].

- **Pankreasabszesse**

Pankreasabszesse stellen eine weitere Komplikation bei Pankreatitiden beim Menschen dar. Simpson et al. (1994) beschreiben den Fall eines Pankreasabszesses bei der Katze. Die klinischen Symptome sind unspezifisch, wie Erbrechen, Mattigkeit, Abdominalschmerzen, Anorexie, Fieber, Durchfall und Dehydratation [STEINER, 2008].

- **Pankreasblase, - zyste**

Es handelt sich um eine blasenartige Erweiterung des Ausführungsganges des Pankreas, die bei Katzen selten vorkommt. Der dilatierte Ausführungsgang kann groß genug werden um zu einer Obstruktion des Gallenganges zu führen und die Katzen zeigen dann Erbrechen und Ikterus. Diese Krankheit kann angeboren oder erworben sein und ihre Ätiologie ist weitestgehend unbekannt [FREUDIGER, 1989; NYLAND et al., 2002; GERHARDT u. NOLTE, 2003].

- **Parasiten des Pankreas**

Parasiteninfestationen spielen keine große Rolle. In tropischen und subtropischen Regionen treten der Pankreasegel (Eurytrema procyonis) auf, welcher zur Verdickung und Erweiterung der Ausführungsgänge des Pankreas führt und schließlich in einer Pankreasfibrose und EPI münden kann. Der Leberegel (Amphimerus pseudofelineus) kann auch das Pankreas befallen und zu Pankreatitis führen [GERHARDT u. NOLTE, 2003; VYHNAL et al., 2008].

- **Pankreatolithiasis**

Die Ausbildung von Pankreassteinen innerhalb des Pankreasausführungsgang-systems wurde von Bailiff et al. (2004) bei einer Katze beobachtet. Die Katze wurde mit Mattigkeit, Erbrechen, Durchfall, Hämaturie und Gewichtsverlust vorgestellt. Der Pankreasstein führte durch Obstruktion des Ausführungsganges sekundär zu einer Pankreasblase [BAILIFF et al., 2004; STEINER, 2008].

2.3.2 Erkrankungen des endokrinen Pankreas

2.3.2.1 Diabetes mellitus

- **Allgemeines**

Der Diabetes mellitus ist eine häufige endokrine Krankheit der Katze. Prinzipiell lässt sich wie in der Humanmedizin der Diabetes mellitus in eine primäre und eine sekundäre Form einteilen, wobei erstere weiter unterteilt wird in einen Typ 1 und einen Typ 2 Diabetes. Der Diabetes mellitus zeichnet sich durch eine verminderte Insulinsekretion und/oder eine reduzierte Insulinempfindlichkeit der Zielzellen aus, die in Kombination zu einer Störung nicht nur des Kohlenhydratstoffwechsels, sondern ebenso zu Störungen im Protein- und Fettstoffwechsel führen [SIMON u. NEIGER, 2007].

In einer Studie über 11 Jahre mit 16 920 Katzen ergab sich eine steigende Tendenz für das Auftreten von felinem Diabetes mellitus. Außerdem wurden für die Katze folgende Risikofaktoren ermittelt: zunehmendes Alter, männliches Geschlecht, Kastration, Adipositas und vermehrte Inaktivität [RIEDER et al., 2008].

- **Primärer Diabetes mellitus:**

➢ Typ 1 Diabetes mellitus (DM): Absoluter Insulinmangel (insulinabhängiger DM)

Beim Typ 1 Diabetes handelt es sich primär um einen Insulinmangel, der zu einer verminderten Verstoffwechselung der Blutglukose führt. Die verminderte Insulinproduktion wird hierbei durch immunvermittelte Prozesse ausgelöst, die zu einer Zerstörung der β-Zellen im endokrinen Pankreas führt. Allmählich wird immer weniger Insulin produziert bis die Produktion mehr oder weniger vollständig sistiert. Dieser Diabetes Typ ist bei Katzen sehr selten [SIMON u. NEIGER, 2007].
Neben einer genetischen Prädisposition sind vermutlich Virusinfektionen als Auslöser beteiligt. Als mögliche Erreger werden Parvoviren diskutiert [HERMANNS, 1999].

➢ Typ 2 Diabetes mellitus: Relativer Insulinmangel (primär insulinunabhängiger DM)

Der Typ 2 Diabetes stellt die häufigste Form des felinen Diabetes mellitus dar [REUSCH, 2006]. Es handelt sich hier um eine Kombination aus Insulinresistenz der insulinsensitiven Gewebe und einer mangelnden Insulinsekretion aus den Inselzellen. Der wichtigste prädisponierende Faktor für eine Insulinresistenz ist eine langdauernde Überversorgung mit energiereicher Nahrung (verursacht auch Übergewicht). Anfangs kann eine gesteigerte Insulinsekretion die Insulinresistenz im Gewebe kompensieren. Nach einiger Zeit kommt es allerdings zu einer Erschöpfung der β-Zellen und somit zum klinisch manifesten Diabetes mellitus.

Die Menge an Insulin, die produziert werden kann, ist genetisch festgelegt, allerdings existieren auch exogene Faktoren, die einen Einfluss auf die Sekretion der Inselzellen haben. Zu diesen Faktoren gehören inselzellspezifische Amyloidablagerungen, eine Pankreatitis oder auch eine persistierende Hyperglykämie, die ihrerseits zur Zerstörung bzw. Atrophie der Inselzellen führen.

- **Sekundärer Diabetes mellitus**

10-20% der Katzen zeigen eine Diabetesform, die sich nicht in die beiden obengenannten Klassen einordnen lässt. Ursachen dafür sind Krankheiten, die zu einer verminderten Insulinsekretion oder -wirkung führen. Zu diesen Krankheiten gehören in erster Linie die akute oder chronische Pankreatitis, seltener Neoplasien des Pankreas, der Hyperadrenokortizismus und der Hypersomatotropismus (Akromegalie). Weitere Ursachen für einen sekundären Diabetes mellitus sind die Gabe von Progestagenen, sowie seltener Glukocortikoiden [SIMON u. NEIGER, 2007].

- **Klinische Symptomatik**

Insulinmangel bzw. -resistenz führt zu einer transienten Hyperglykämie und Glukosurie mit den darauf folgenden klinischen Manifestationen. Kardinalsymptome sind Polyurie, Polydipsie und Polyphagie, häufig einhergehend mit Gewichtsverlust [RIEDER et al., 2008]. Diese klassischen Symptome finden sich in der Regel deutlicher beim Hund als bei der Katze. Bei der klinischen Untersuchung fallen oft Dehydratation, trockenes stumpfes Haarkleid, Hepatomegalie infolge der Einlagerung von Fett und Schmerzen bei der Palpation der Hintergliedmaßen (siehe unten) auf [KRAFT, 2003; SIMON u. NEIGER, 2007].

Aufgrund des erhöhten Infektionsrisikos der diabetischen Patienten können Komplikationen in Form von z. B. Zystitiden oder Dermatitiden entstehen oder im Fall eines schlecht eingestellten Blutzuckers zu einer lebensbedrohlichen diabetischen Ketoazidose führen [RIEDER et al., 2008]. Hierbei kommt es zusätzlich zu Symptomen wie Inappetenz, Erbrechen, Diarrhoe, starker Dehydratation, Apathie, Tachykardie und Tachypnoe. Die Atemluft riecht im typischen Fall nach Azeton, was aber durch die häufigen Krankheiten der Mundhöhle (Zahnstein, usw.) völlig überdeckt sein kann. Die Ketoazidose kann als endokriner Notfall angesehen werden und bedarf einer sofortigen Behandlung [KRAFT, 2003].

Katarakte werden fast ausnahmslos beim Hund und periphere Neuropathien eher bei der Katze diagnostiziert. Zu den potenziellen Spätfolgen des felinen Diabetes mellitus gehört die diabetische periphere Neuropathie. Die Prävalenz beträgt etwa 10% aller diabetischen Katzen. Als Symptome werden vor allem Schwäche, fehlendes Sprungvermögen, Überköten, plantigrades Fußen, Muskelatrophie und verminderte Reflexe vor allem an den Hintergliedmaßen gesehen. Diese Symptome werden durch eine Demyelinisierung motorischer und sensibler peripherer Nerven hervorgerufen. Es konnte nachgewiesen werden, dass die Neuropathien durch Atrophie der Axone, Demyelinisierung der Nerven und zu einem geringen Teil durch intraaxonale Ablagerung von Glykogen entstehen [SIMON u. NEIGER, 2007].

Liegt ein sekundärer DM vor, treten neben den oben genannten Symptomen auch Symptome der Primärerkrankung auf. Der Hyperadrenokortizismus ist eine seltene Krankheit bei der Katze, die allerdings in bis zu 80% der Fälle mit einem schlecht einzustellenden DM einhergeht. Die Tiere zeigen zusätzlich Schwäche, einen kontinuierlichen Gewichtsverlust und eine Atrophie der Dermis und Epidermis, die zu einer extrem brüchigen und ulzerierenden Haut führt (fragile skin syndrome) [SIMON u. NEIGER, 2007].

Ebenso wie der Hyperadrenokortizismus ist auch der Hypersomatotropismus (Akromegalie) eine seltene Krankheit bei Katzen, die oft mit einem insulinresistenten DM einhergeht. Es sind hauptsächlich ältere Katzen betroffen. Am Anfang der Erkrankung sind klinische Symptome wenig ausgeprägt. Später treten häufig Akromegalie, eine Zunahme der Körpergröße und des Gewichtes und eine Prognathia inferior auf. Bei genauerer Betrachtung fallen eher grobe Gesichtszüge und eine verdickte Zunge auf, die auch häufig aus dem Mund heraushängt. Diese Veränderungen sind auf eine übermäßige Sekretion des Insulin-like-growth-factors zurückzuführen. Als Ursache finden sich am häufigsten Makroadenome der Hypophyse [SIMON u. NEIGER, 2007].

2.3.2.2 Neoplasien des endokrinen Pankreas

- **Insulinom**

Endokrin aktive Tumoren der B-Zellen, sog. Insulinome, treten klinisch unter dem Bild des Hyperinsulinismus (WHIPPLE-Trias: Hypoglykämie, zentralnervöse Anfälle nach Nahrungskarenz bzw. körperlicher Anstrengung, Besserung nach Glukosegabe) in Erscheinung [HERMANNS, 1999].

- **Gastrinom, Zollinger-Ellison-Syndrom**

Gastrin-produzierende Inselzelltumoren kommen bei der Katze sehr selten vor. Das klinische Bild, welches durch eine Hypergastrinämie zustande kommt, wird als Zollinger-Ellison-Syndrom bezeichnet [CHARLES, 2007].

Durch die Gastrinfreisetzung kommt es zur Hypersekretion von Magensäure und dadurch zur Bildung von Ulzera im Magen, Duodenum und – durch gastro-ösophagealen Reflux – im Ösophagus. Der Tumor metastasiert frühzeitig in die zugehörigen Lymphknoten, die Leber und die Milz. Die klinischen Symptome sind zunächst unspezifisch und zeigen sich in Erbrechen, Durchfall, Gewichtsverlust und Anorexie. Sobald die Ulzera bluten, kommen Hämatemesis und Melaena hinzu. Die Bauchpalpation ist bisweilen schmerzhaft und Fieber kann später hinzutreten [KRAFT, 2003].

- **Glucagonom**

Glucagon-sezernierende Inselzelltumoren kommen bei der Katze ebenfalls sehr selten vor. In der Literatur wird über zwei Fälle berichtet. Klinisch zeigten sich bei diesen Katzen paraneoplastische Dermatitiden. Diabetes mellitus entsteht aufgrund der insulin-antagonistischen Wirkung des Glucagons (Gluconeogenese und Glycogenolyse in der Leber werden angeregt) [SIMPSON, 2003; CHARLES, 2007].

2.3.3 Diagnostik feliner Pankreaserkrankungen

2.3.3.1 Allgemeines

Die Diagnostik der felinen Pankreaserkrankungen ist für den Kliniker oftmals schwierig, da die klinische Symptomatik weit weniger deutlich ausgeprägt ist als beim Hund und die meisten Bluttests nur wenig Hinweise geben.

2.3.3.2 Bildgebende Verfahren

- **Röntgen**

Die röntgenologischen Kennzeichen der caninen akuten Pankreatitis zeigen sich, laut einer großen Studie von KLEINE und HORNBUCKLE (1975) an 182 Hunden, wie folgt:

- erhöhte Weichteildichte und verminderter Kontrast im rechten kranialen Abdomen
- nach links verlagertes Antrum des Magens mit gleichzeitiger Rechts-verlagerung des kranialen Duodenums
- starres gasgefülltes Duodenum
- nach kaudal verlagertes und gasgefülltes Colon transversum

Bei der Katze wurden solche Veränderungen bisher nicht nachgewiesen. Katzen mit dokumentierter akuter nekrotisierender Pankreatitis (ANP) zeigten keinen der Röntgenbefunde des Hundes. In spontanen klinischen Fällen waren Hepatomegalie und Aszites die häufigsten röntgenologischen Kennzeichen verbunden mit einer ANP [WASHABAU, 2006].

Im Gegensatz dazu sahen HILL und VAN WINKLE (1993) in einer retrospektiven Studie bei 40 Katzen mit ANP folgende röntgenologische Veränderungen (geordnet nach Häufigkeit):

- verminderter Kontrast im kranialen Abdomen
- eine Masse im Bereich des Pankreas
- Kalzifikation im Bereich des Pankreas

Obwohl röntgenologische Hinweise oft fehlen oder unspezifisch sind, ist das Röntgen ein gutes Hilfsmittel bei der Diagnostik von Pankreatopathien, vor allem in Bezug auf den Ausschluss anderer Erkrankungen, wie Fremdkörper oder stenosierende Prozesse, die ähnliche klinische Symptome verursachen. Eine röntgenologische Untersuchung ist der logische erste Schritt bei Patienten mit Erbrechen und Abdominalschmerzen. Negative oder verdächtige röntgenologische Befunde erfordern weiterführende diagnostische Hilfsmittel [SIMPSON, 2003].

- **Ultraschall**

<u>Ultraschallbefund des normalen felinen Pankreas</u>

Das normale Pankreas stellt sich im zweidimensionalen Sonogramm echoarm, feinkörnig und homogen strukturiert dar [LÜERSSEN u. JANTHUR, 2007]. Es erscheint annähernd isoechoisch zum umgebenden Fettgewebe, iso- oder geringgradig hyperechoisch im Vergleich zur Leber und hypoechoisch zur Milz [ETUE et al., 2001; PENNINCK, 2008]. Der Durchmesser des Ductus pancreaticus steigt mit zunehmendem Alter der Katze geringgradig an, ohne Vorhandensein einer Erkrankung [MOON et al., 2005; HECHT et al., 2006].

Es existieren grundlegende Unterschiede beim sonographischen Erscheinungsbild des Pankreas zwischen Hund und Katze. Beim Hund lässt sich der Duodenalschenkel wesentlich leichter darstellen als der Körper oder der Milzschenkel. Bei Katzen sind der Milzschenkel und der Körper leichter auffindbar als der rechte Schenkel. Beim Hund lässt sich der Ductus pancreaticus nur selten darstellen, bei der Katze jedoch fast immer. Die Papilla duodeni major stellt die Hauptverbindung zum Gangsystem des Pankreas bei der Katze dar. Beim Hund ist es die Papilla duodeni minor, die sich nur fallweise darstellen lässt [HECHT u. HENRY, 2007].

Die durchschnittlichen Abmessungen der einzelnen Pankreasabschnitte und des Ductus pancreaticus bei Katzen sind in Tabelle 2 aufgelistet (Messwerte jeweils von den entsprechenden Querschnitten):

Tab. 2: Messwerte des felinen Pankreas [PENNINCK, 2008]

Katzen	MS Mittelwert (Messbereich)	K Mittelwert (Messbereich)	DS Mittelwert (Messbereich)	DP Mittelwert (Messbereich)
20* 1-9 Jahre	5,4 mm (3,4-9,0)	6,6 mm (4,7-9,5)	4,5 mm (2,8-5,9)	0,8 mm (0,5-1,3)
84** 3 Mon. - 16 Jahre	5,4 mm (2,9-9,5)	5,6 mm (3,3-9,4)	n. d.	1,1 mm (0,65-2,5)
15*** >10 Jahre	6,5 mm (4,6-10,3)	6,4 mm (4,6-9,0)	4,3 mm (3,0-5,7)	1,13 mm (0,6-2,4)

MS: Milzschenkel, K: Körper, DS: Duodenalschenkel, DP: Ductus pancreaticus, n.d.: nicht durchgeführt

*Etue et al. 2001

**Moon et al. 2005

***Hecht et al. 2006

Dieses Material wird mit Genehmigung von John Wiley & Sons, Inc. reproduziert.

Zum Auffinden des felinen Pankreas dienen benachbarte Organe und Strukturen als Wegweiser [HITTMAIR, 1997]. Zur Darstellung des Pankreaskörpers wird die Vena portae aufgesucht. Sie stellt sich im Transversalschnitt als eine durchschnittlich 0,4 bis 0,5 cm breite, anechoische Struktur dar, mit einem Farbdoppler lässt sich die Strömung in der Portalvene darstellen. Die V. portae wird bis zum kaudalen Rand des Magens verfolgt, der Pankreaskörper befindet sich dort ventral der Vene. Er stellt sich als eine rund 0,5 bis 0,9 cm breite Struktur dar, die verglichen mit dem umgebenden Fettgewebe iso- oder ggr. hypoechoisch ist.

Der linke Schenkel befindet sich kaudal des Magens, kranial des Colon transversum und verläuft gemeinsam mit der Milzvene in Richtung Milz. Er hat die selbe Echogenität wie der Pankreaskörper und misst durchschnittlich 0,4 bis 1,0 cm im Durchmesser.

Der rechte Schenkel ist schmäler (0,3 bis 0,6 cm) und schwieriger aufzufinden als der Milzschenkel. Er verläuft ausgehend vom Körper entlang des Duodenums nach kaudal. In beiden Schenkeln sieht man bei der sonographischen Untersuchung der Katzen häufig den Ductus pancreaticus, der sich als eine anechoische tubuläre Struktur zentral in den Schenkeln auffinden lässt. Sein Durchmesser wird mit zunehmendem Alter größer [ETUE et al., 2001; HECHT et al., 2006; HECHT et al., 2007].

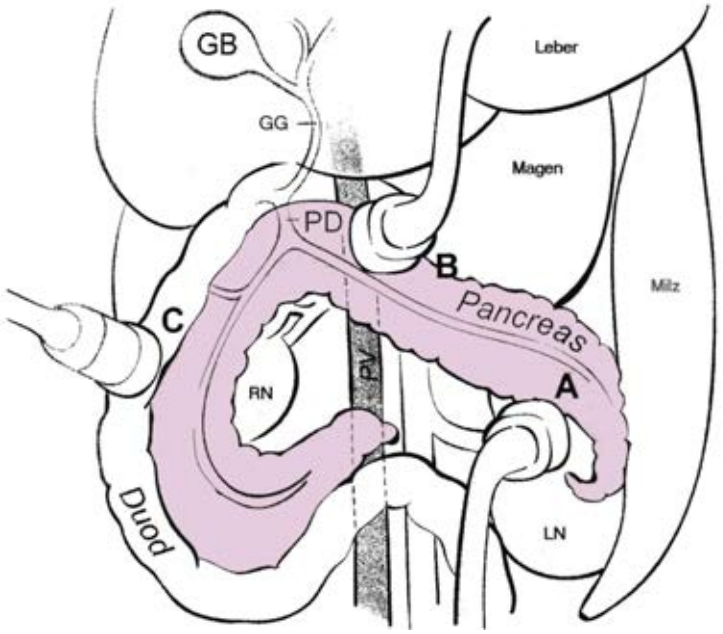

Abb. 3: felines Pankreas mit seinen benachbarten Strukturen und Organen [PENNINCK, 2008]. Dieses Material wird mit Genehmigung von John Wiley & Sons, Inc. reproduziert.

A: Milzschenkel, B: Pankreaskörper, C: Duodenalschenkel, GB: Gallenblase, GG: Gallengang, PD: Ductus pancreaticus, RN: rechte Niere, LN: linke Niere, PV: Portalvene

<u>Ultraschallbefund bei Erkrankungen des felinen Pankreas</u>

- Pankreatitis

Pankreatitis verursacht nicht immer ausreichende Veränderungen im Pankreas, um mittels Ultraschall nachgewiesen zu werden. Deshalb schließt ein sonographischer Normalbefund des Pankreas eine Pankreatitis nicht aus [NYLAND et al., 2002].

Bei der akuten Pankreatitis stellt sich das Pankreas sonographisch vergrößert und diffus hypoechoisch dar, während das umgebende Fettgewebe als Ergebnis der Fettgewebsverseifung und Entzündung hyperechoisch erscheint. Eine verdickte Magen- und/oder Duodenalwand (>5 mm), eine Verlagerung des Duodenums und lokale Flüssigkeitsansammlungen um das Pankreas können mit einer Pankreatitis assoziiert sein.

Die Anwesenheit von freier Peritonealflüssigkeit bei Katzen mit einer Hepatolipidose wurde als ein indirektes Zeichen für eine koexistierende Pankreatitis festgestellt, auch wenn keine sonographischen Veränderungen des Pankreas selbst dargestellt werden konnten [AKOL et al., 1993; NYLAND et al., 2002].

Der D. pancreaticus ist im Rahmen der Pankreatitis bei der Katze oft dilatiert, jedoch kommt eine Dilatation des Pankreasausführungsganges bei älteren Katzen auch ohne klinische Relevanz vor. In ausgeprägten Fällen mit Pankreasnekrosen finden sich irreguläre hypoechoische Areale. Die Pankreasränder können sich schlecht definiert darstellen und das Pankreas missgestaltet wirken [NYLAND et al., 2002; PENNINCK, 2008]. Bei einem anfänglichen Ödem erscheinen echodichte läppchenartige Strukturen klar durch ein echoarmes, gleichförmiges Netz voneinander getrennt, wodurch das charakteristische „Tiger-Streifen“ Bild entsteht [LÜERSSEN u. JANTHUR, 2007; HECHT u. HENRY, 2007]. Pankreasödeme können mit einer akuten Pankreatitis assoziiert sein, kommen aber auch im Rahmen einer Hypoalbuminämie und einer portalen Hypertension vor [PENNINCK, 2008].

Die hypoechoischen Areale der Nekrosen werden mit fortschreitender Chronizität vermehrt organisiert und Pseudozysten oder Abszesse können sich entwickeln. Retentionszysten können sich aufgrund eines verlegten D. pancreaticus entwickeln und können sonographisch nicht von angeborenen Zysten oder Pseudozysten unterschieden werden. Im Rahmen einer Pankreatitis kann es vor allem bei der Katze aufgrund der gemeinsamen Mündung des D. choledochus und des D. pancreaticus zu einem gestauten Gallengang kommen. Der D. choledochus stellt sich dann sonographisch dilatiert und geschlängelt dar. Beim Hund lässt sich der normale Gallengang nicht darstellen, bei der Katze hingegen oft und gilt bis zu einem Durchmesser von 4mm als physiologisch [NYLAND et al., 2002; PENNINCK, 2008].

- Neoplasien

Neoplasien des Pankreas lassen sich nicht immer darstellen, entscheidend für das Auffinden sind ihre Größe und Ausdehnung, die Erfahrung des Untersuchers und das Auflösungsvermögen des Gerätes. Sie können nicht ausschließlich aufgrund der sonographischen Befunde von einer Pankreatitis unterschieden werden, vor allem, wenn nur eine einzige Untersuchung durchgeführt wird. Das Alter des Tieres, die Vorgeschichte, die Symptome und die labordiagnostischen Tests müssen immer berücksichtigt werden. Außerdem sollten mehrere Ultraschalluntersuchungen durchgeführt werden, da eine akute Pankreatitis bei entsprechender Behandlung zum Rückgang gebracht werden kann und eine Neoplasie nicht. Der Patient sollte immer genau auf Metastasen untersucht werden, da die malignen Tumoren des Pankreas oft in Leber, regionäre Lymphknoten oder andere Organe metastasieren [NYLAND et al., 2002; PENNINCK, 2008].

Als Ultraschallbefunde bei Neoplasien des Pankreas dominieren fokale Massen oder Knoten, die sich meist hypoechogen, selten auch gemischt echogen darstellen. Teilweise findet man Areale mit Schallschatten aufgrund von Mineralisierung [HECHT et al., 2007]. Die Neoplasien gehen oft vom mittleren Abschnitt der Drüse aus und bei fortschreitendem Wachstum kann es zu Gallengangsstauungen kommen [NYLAND et al., 2002].

- noduläre Hyperplasien

Noduläre Hyperplasien kommen gelegentlich bei älteren Katzen vor. Gut abgrenzbare hypo- bis isoechoische Knoten, die in ihrer Größe variieren können, werden sonographisch bemerkt. Diese Knoten können mit neoplastischen Entartungen, wie Insulinomen, verwechselt werden [HECHT et al., 2007; PENNINCK, 2008].

- Pankreaszysten, Pankreaspseudozysten und Pankreasabszesse

Eine sonographische Unterscheidung zwischen Pankreaszysten (dilatierter Ausführungsgang), Pankreaspseudozysten (Sekretion von Pankreassaft in nekrotisches Pankreasgewebe und anschließende Einkapselung) und Pankreasabszessen ist nicht möglich. Sie stellen sich als runde bis irregulär begrenzte, flüssigkeitsgefüllte pankreatische oder peripankreatische Massen variabler Größe dar. Sie werden von einer dünnen bis dicken Wand begrenzt und besitzen einen anechoischen bis hypoechoischen Inhalt [NYLAND et al., 2002; HECHT u. HENRY, 2007].

- Pankreatolithiasis

Pankreassteine befinden sich innerhalb des Ausführungsganges des Pankreas, stellen sich sonographisch hyperechoisch mit distalem Schallschatten dar und können zu Obstruktionen des D. pancreaticus führen [HECHT u. HENRY, 2007].

3. MATERIAL UND METHODE

3.1 Patienten

3.1.1 Tote Katzen (T-Gruppe)

Für die Studien der vorliegenden Arbeit wurden 50 Katzen, die zwischen Juni und September 2008 verstarben oder euthanasiert wurden, auf Veränderungen des Pankreas untersucht. Es wurde darauf geachtet, dass die Katzen nicht länger als 24h tot waren, um Verfälschungen durch Autolyse so gering wie möglich zu halten. Bei diesen Katzen wurde außer Acht gelassen, ob Pankreaserkrankungen bekannt waren oder nicht (siehe Tab. 3)

Die untersuchten toten Katzen waren im Mittel 8,8 Jahre alt (Minimum 3 Monate, Maximum 20 Jahre) (Abb. 4).

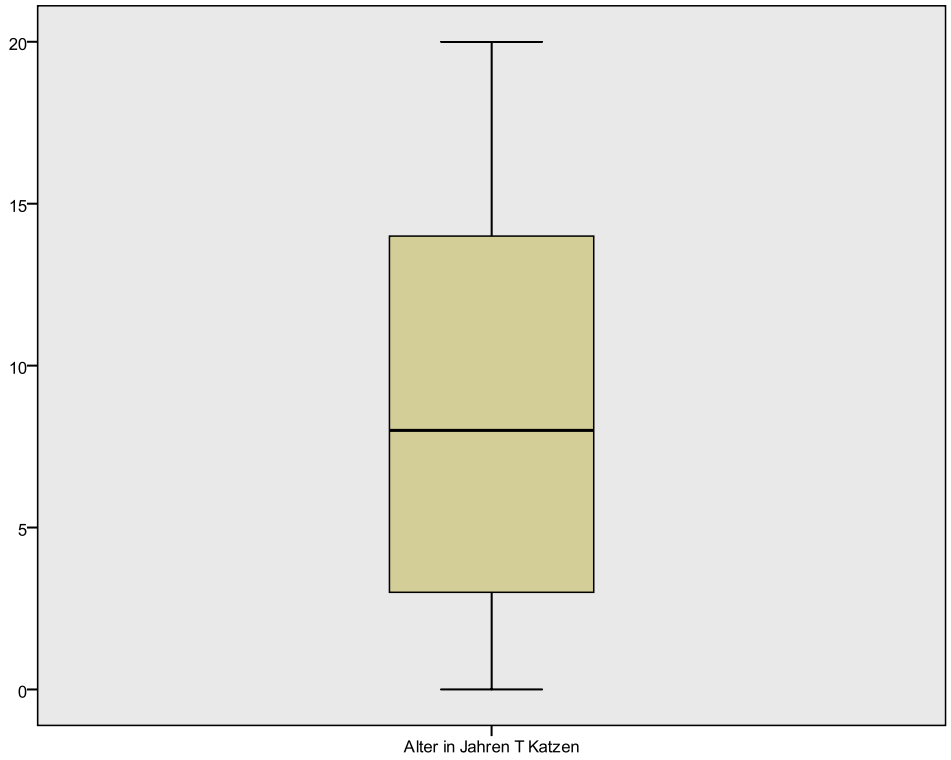

Abb. 4: Übersicht über die Altersverteilung der T-Gruppe in Jahren (n = 50)

Tab. 3: Rasse, Geschlechtsverteilung und Alter der T-Gruppe

Patient	Rasse[a]	Geschlecht[b]	Alter
T1	EKH	w	1 Jahr
T2	British Kurzhaar	mk	2 Jahre 2 Monate
T3	Birma	wk	3 Jahre 1 Monat
T4	EKH	mk	8 Jahre
T5	EKH	mk	adult
T6	EKH	m	3 Monate
T7	EKH	wk	2 Jahre 3 Monate
T8	Perser	mk	5 Jahre 10 Monate
T9	EKH	wk	3 Jahre 5 Monate
T10	EKH	wk	1 Jahr 2 Monate
T11	EKH	wk	12 Jahre 11 Mon.
T12	EKH	mk	11 Jahre 10 Mon.
T13	EKH	mk	20 Jahre
T14	Orientalisch Kurzh.	mk	14 Jahre 4 Monate
T15	British Kurzhaar	mk	11 Jahre
T16	EKH	wk	Adult
T17	Russisch Blau	mk	8 Jahre
T18	EKH	wk	19 Jahre 5 Monate
T19	EKH	mk	10 Jahre 5 Monate
T20	EKH	mk	4 Jahre 3 Monate
T21	EKH	mk	6 Jahre
T22	EKH	mk	20 Jahre
T23	EKH	mk	6 Jahre
T24	EKH	mk	2 Jahre
T25	Siam	mk	16 Jahre 6 Monate
T26	EKH	mk	17 Jahre

Tab. 3: Fortsetzung

T27	EKH	mk	10 Jahre
T28	EKH	wk	8 Jahre 11 Monate
T29	EKH	mk	Adult
T30	EKH	wk	14 Jahre 1 Monat
T31	EKH	w?	1 Jahr 4 Monate
T32	EKH	wk	4 Jahre 4 Monate
T33	EKH	mk	2 Jahre
T34	EKH	mk	6 Jahre
T35	EKH	mk	9 Jahre
T36	Perser	wk	17 Jahre 11 Mon.
T37	EKH	m	17 Jahre 7 Mon.
T38	Maine Coon	m	4 Monate
T39	EKH	mk	10 Jahre 3 Monate
T40	EKH	wk	14 Jahre
T41	EKH	m	18 Jahre
T42	EKH	m	Adult
T43	EKH	m	8 Jahre
T44	EKH	m	6 Jahre 11 Monate
T45	EKH	mk	13 Jahre 3 Monate
T46	Wildkatze	m	4 Monate
T47	EKH	wk	14 Jahre 11 Mon.
T48	EKH	mk	15 Jahre
T49	EKH	wk	4 Jahre 6 Monate
T50	EKH	m	17 Jahre 10 Mon.

Anmerkungen. [a]EKH – Europäisch Kurzhaar; [b]w – weiblich, wk – weiblich/kastriert, m – männlich, mk – männlich/kastriert

3.1.2 Lebende Katzen (A-Gruppe)

Des Weiteren wurden die Daten von insgesamt 20 lebenden Katzen verwendet, bei denen sowohl sonographische Pankreasveränderungen als auch zytologische und/oder patho-anatomische bzw. patho-histologische Befunde vorlagen. Diese Katzen wurden zwischen 2002 und 2009 an der klinischen Abteilung für Bildgebenden Diagnostik der Veterinärmedizinischen Universität Wien als Patienten vorgestellt (siehe Tab. 4).

Die ambulanten Patienten waren im Mittel 10,85 Jahre alt (Minimum 1 Jahr, Maximum 19 Jahre) (Abb. 5).

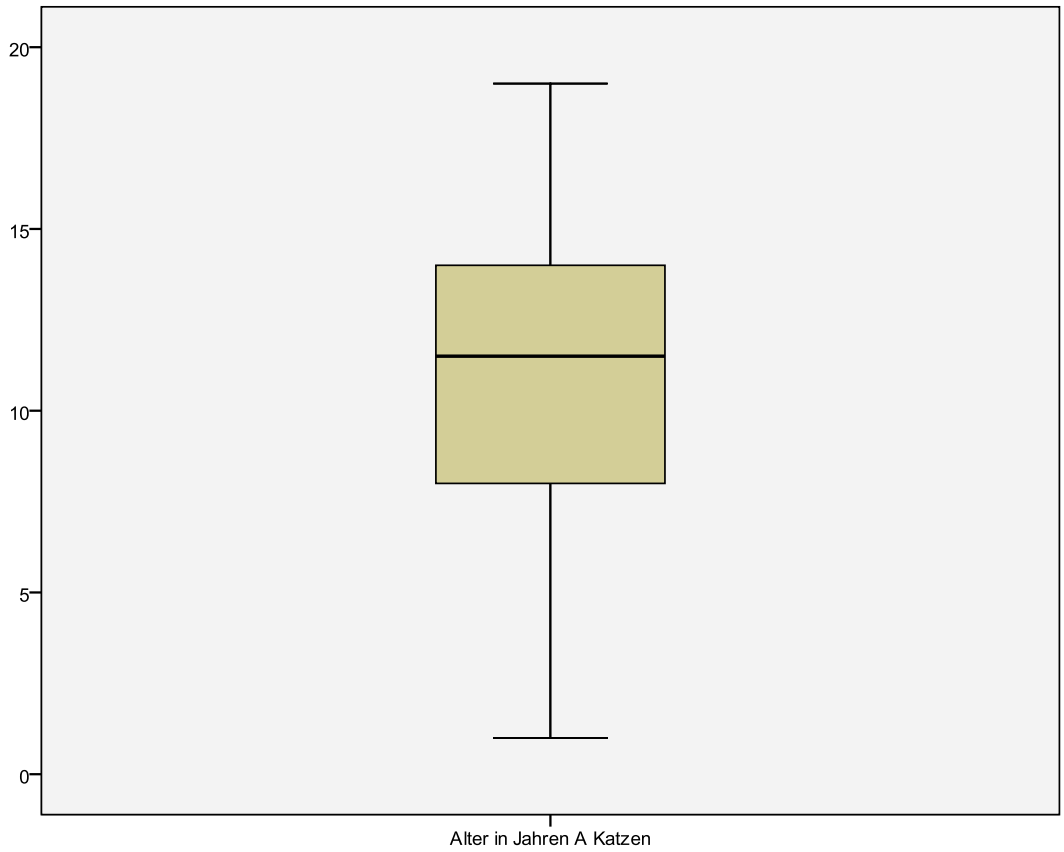

Abb. 5: Übersicht über die Altersverteilung in der A-Gruppe in Jahren (n = 20)

Tab. 4: Rasse, Geschlechtsverteilung und Alter der A-Gruppe

Patient	Rasse[a]	Geschlecht[b]	Alter
A1	Perser	mk	19 Jahre 1 Monat
A2	EKH	wk	8 Jahre 6 Monate
A3	EKH	mk	16 Jahre 4 Monate
A4	EKH	mk	12 Jahre 11 Mon.
A5	EKH	mk	12 Jahre 7 Monate
A6	EKH	wk	14 Jahre 8 Monate
A7	Perser	wk	4 Jahre 6 Monate
A8	American Shorthair	wk	14 Jahre 1 Monat
A9	EKH	mk	14 Jahre 7 Monate
A10	EKH	wk	11 Jahre 0 Monate
A11	EKH	mk	11 Jahre 6 Monate
A12	EKH	mk	8 Jahre 7 Monate
A13	Britisch Kurzhaar	wk	13 Jahre 6 Monate
A14	EKH	mk	9 Jahre 11 Monate
A15	EKH	mk	7 Jahre 3 Monate
A16	EKH	wk	7 Jahre 3 Monate
A17	EKH	m	1 Jahr 0 Monate
A18	EKH	mk	9 Jahre 0 Monate
A19	EKH	mk	13 Jahre 3 Monate
A20	Maine Coon	mk	15 Jahre 10 Mon.

Anmerkungen. [a]EKH – Europäisch Kurzhaar; [b]w – weiblich, wk – weiblich/kastriert, m – männlich, mk – männlich/kastriert

3.2 Geräte

Für die sonographischen Untersuchungen der Katzen wurden folgende Geräte und Schallköpfe verwendet:

Ultraschallgeräte:

- Philips HDI/5000 SonoCT
- Phillips HDI 5000

Schallköpfe:

- Linear: CL10-5 MHz
- Linear: CL15-7 MHz
- Microkonvex: C8-5 MHz

Für die zytologische Untersuchung wurden folgende Geräte und zum Abfotografieren der zytologischen Proben folgende Kamera benutzt:

- Olympus Provis AX70
- Olympus U-MCB (Touchpad)
- Olympus U-CMAD3 + Color View (Soft Imaging System)

Für die patho-histologischen Untersuchungen wurden folgende Geräte verwendet:

- Entwässerungsautomat: Tissue-TEK® VIP, Miles Scientific
- Mikrotom: Leica RM 2255
- Mikroskop: Leitz Dialux 20

3.3 Methode

3.3.1 Untersuchung der toten Katzen

- **Vorbereitung**

Die Katzen wurden vom Xyphoid bis zum kaudalen Drittel des Abdomens ausrasiert, das ausrasierte Abdomen wurde dann mit alkoholischer Lösung zur Entfettung und Befeuchtung der Haut eingesprüht und anschließend wurde großzügig Ultraschallgel aufgetragen.

Für die zytologischen und patho-histologischen Proben wurden vorbereitet:

6-8 Objektträger
mehrere sterile 5ml Spritzen
je zwei sterile Nadeln der Stärke 20 und 22 gauge
mehrere Objektträgerverpackungen
gepuffertes Formalin 7%
1 Aufbewahrungsgefäß
1 Skalpell
1 Nahtmaterial inkl. Nadel zum Verschließen des Abdomens
Einweghandschuhe
Einwegtücher

- **Ultraschalluntersuchung**

Die Ultraschalluntersuchung wurde an der klinischen Abteilung für Bildgebende Diagnostik der Veterinärmedizinischen Universität Wien an den zuvor erwähnten Geräten durchgeführt. Die Katzen wurden sowohl in rechter als auch linker Seitenlage untersucht. Es wurde jeweils versucht sowohl den Duodenalschenkel (DS) als auch den Milzschenkel (MS) des Pankreas aufzufinden und darzustellen.

Für den DS wurden vorerst die rechte Niere und das Duodenum dargestellt, das Duodenum bis zur Papilla duodeni major nach kranial verfolgt und dann der DS durch leichtes Schwenken nach medial dargestellt. Die Katze konnte sich für das Auffinden des Duodenalschenkels sowohl in rechter (bevorzugt) als auch linker Seitenlage befinden.

Für den MS befand sich die Katze in rechter Seitenlage. Vorerst wurden der Magen und die Milz von links aufgesucht, der Magen im Längsschnitt dargestellt und der MS kaudal des Magens zur Milz ziehend aufgesucht, bei den toten Katzen konnte hierbei die A. lienalis meist nicht als anatomischer Wegweiser verwendet werden.

Die Breite beider Schenkel wurde an mehreren Stellen vermessen und es wurde auf Veränderungen in der Struktur, der Echogenität, des Ganges, der Oberfläche des Organs und der Umgebung geachtet.

- **Weiterführende Untersuchungen**

Für die **zytologischen** Untersuchungen wurden vorerst ultraschallgeführte Feinnadel-aspirationsbiopsien (FNAB) entnommen, danach die Katze von rechts eröffnet und das Pankreas entnommen. Nach Entnahme des Pankreas wurden jeweils zwei FNAB vom DS und vom MS durchgeführt (einmal mit einer Nadel der Stärke 20 gauge und einmal mit einer Nadel der Stärke 22 gauge). Die Proben wurden auf den vorbereiteten Objektträgern ausgestrichen, diese verpackt und in das Zentrallabor der Veterinärmedizinischen Universität Wien verbracht. Dort wurden die Proben mittels Hemaquick Färbeset gefärbt und die Zellproben mikroskopisch untersucht.

Für die patho-anatomischen bzw. **patho-histologischen** Untersuchungen wurde das Pankreas von seinem umgebenden Fettgewebe getrennt, einer der beiden Schenkel mittels Faden zur späteren Erkennung markiert und in 7%igem gepuffertem Formalin in dem vorbereiteten Aufbewahrungsgefäß fixiert. Bevor es am Institut für Pathologie und Gerichtliche Veterinärmedizin der Veterinärmedizinischen Universität Wien untersucht wurde, wurde es mindestens 24 Stunden fixiert.

Dort wurde das Pankreas makroskopisch beurteilt und je 3 histologische Standardschnitte von dem Organ angefertigt. Jeweils ein Schnitt vom Corpus pancreatis, vom Duodenalschenkel und vom Milzschenkel, bei makroskopischen Veränderungen wurde zusätzlich an dieser Stelle ein Schnitt durchgeführt.

Anschließend wurden die Schnitte mittels Hämatoxylin-Eosin-Färbung routinemäßig gefärbt und histologisch beurteilt. Die histologischen Präparate mit den Differentialdiagnosen Amyloidose und Hyalinose wurden mittels Kongorot zur Differenzierung der beiden Befunde nachträglich gefärbt. Amyloid zeigt im polarisierten Licht im Gegensatz zu Hyalin eine apfelgrüne Doppelbrechung. Dieser Doppelbrechungseffekt kann mittels Kongorot-Färbung verstärkt werden und durch Ausschlussverfahren kann somit eine Amyloidose von einer Hyalinose unterschieden werden.

3.3.2 Untersuchung der lebenden Katzen

Die lebenden Katzen kamen entweder als ambulante Patienten zur klinischen Abteilung für Bildgebenden Diagnostik oder wurden von der Klinik für Chirurgie und Anästhesie oder der 1. Medizinischen Klinik zu einer Abdomenultraschalluntersuchung überwiesen. Bei den Patienten wurde immer eine sonographische Untersuchung des gesamten Abdomens vorgenommen.

Weiterführende Untersuchungen wurden bei Pankreasveränderungen teilweise im Rahmen einer Feinnadelaspirationsprobe und anschließender zytologischer Untersuchung, teilweise im Rahmen anderer bildgebender Verfahren oder auch einer postmortalen Untersuchung durchgeführt. Für diese Studie wurden nur Patienten herangezogen, bei denen sonographische Pankreasveränderungen vorlagen und neben der Ultraschalluntersuchung wenigstens eine weiterführende Untersuchung vorgenommen wurde. Bei den stationären Patienten der Veterinärmedizinischen Universität Wien wurden außerdem immer blutchemische Analysen durchgeführt.

3.3.3 Statistik

Für die statistische Analyse kam der Fisher exact Test zur Anwendung.

4. ERGEBNISSE

4.1 Ergebnisse der Ultraschalluntersuchung

In den Tabellen 5 und 6 sind die Ultraschallbefunde im Vergleich mit den zytologischen und pathohistologischen Befunden aller Katzen aufgelistet. In Tabelle 5 finden sich die Ergebnisse der Untersuchungen der toten Katzen (T1 – T50). In Tabelle 6 sind die Ergebnisse der ambulanten Tiere (A1 – A20) aufgelistet. In Tabelle 7 und 8 finden sich die jeweiligen Patienten geordnet nach Diagnosen. Tabelle 9 und 10 zeigen eine zusammenfassende Darstellung der Methodenvergleiche und Tablle 11 zeigt eine vergleichende Darstellung der Methoden hinsichtlich ihrer Übereinstimmung zur Pathohistologie für jede Diagnose. Ergänzend befinden sich im Anhang die Ergebnisse der Kreuztabellen aus der die Berechnungen dieser Arbeit entstanden sind. Das sonographisch unauffällige Pankreas (Abb. 6 und 7) stellt sich feinkörnig, homogen und annähernd iso- bis ggr. hypoechoisch zum umliegenden Fettgewebe dar. Der Milzschenkel ist für Beurteilungen von pathologischen Veränderungen, sofern er darstellbar ist, aufgrund seiner Größe wesentlich besser geeignet als der schmale Duodenalschenkel.

Abb. 6: Katze T15: Physiologisches Ultraschallbild des Duodenalschenkels (DS) des felinen Pankreas im Längsschnitt. Die großen Pfeile markieren das Pankreas, der kleine Pfeil den Ductus pancreaticus.

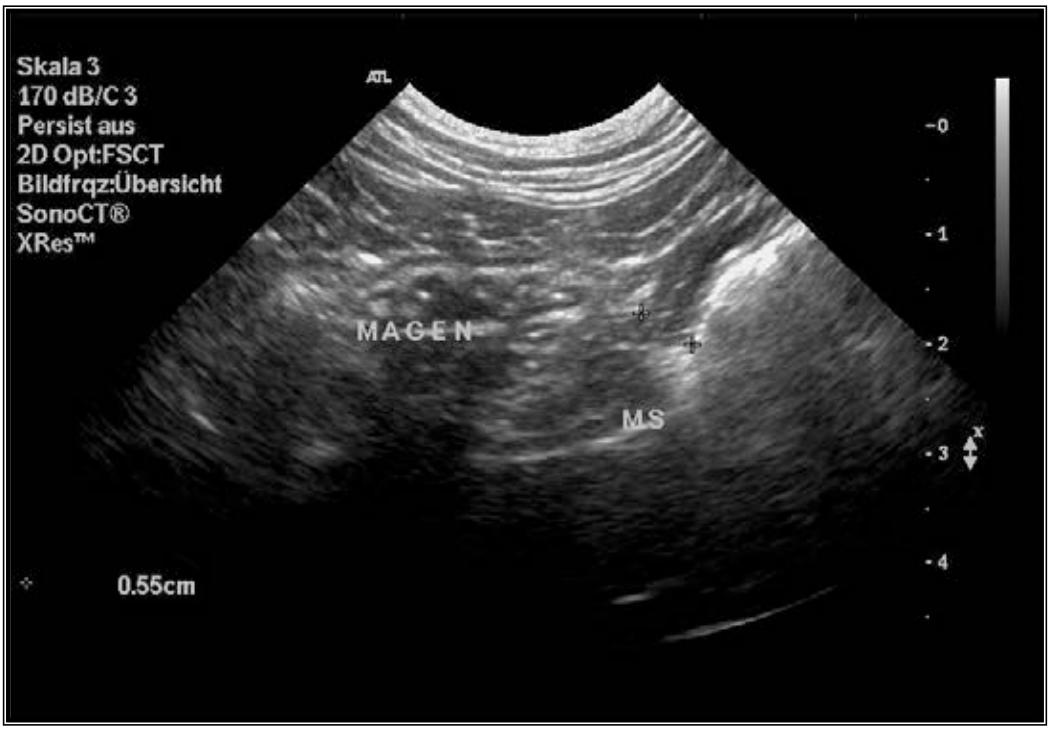

Abb. 7: Katze T22: Physiologisches Ultraschallbild des Milzschenkels (MS) des felinen Pankreas im Längsschnitt (Markierung).

4.1.1. Ergebnisse der Ultraschalluntersuchungen der toten Katzen

Im Rahmen der Ultraschalluntersuchungen der toten Katzen kamen folgende pathologische Veränderungen vor: noduläre Hyperplasien, Pankreatitiden, zystische Veränderungen, Hyperplasien/Verkalkungen des duktalen Gewebes, Pankreasödeme, Dilatationen des Ductus pancreaticus, Pankreasneoplasien und Pankreasfibrosen/zirrhosen/amyloidosen. Es handelte sich jeweils um Verdachtsdiagnosen, die in dieser Studie zusätzlich durch zytologische und pathohistologische Untersuchungen bestätigt oder widerlegt werden sollten.

Noduläre Hyperplasien (Abb. 8 – 11) stellten sich sonographisch als hyperechogene Stippchen bis stecknadelkopfgroße kreisrunde Herde dar. Dieser pathologische Befund stellte die häufigste Veränderung der untersuchten Katzen dar. 17 der 50 untersuchten toten Katzen (34%) zeigten bei der Ultraschalluntersuchung diese Veränderung.

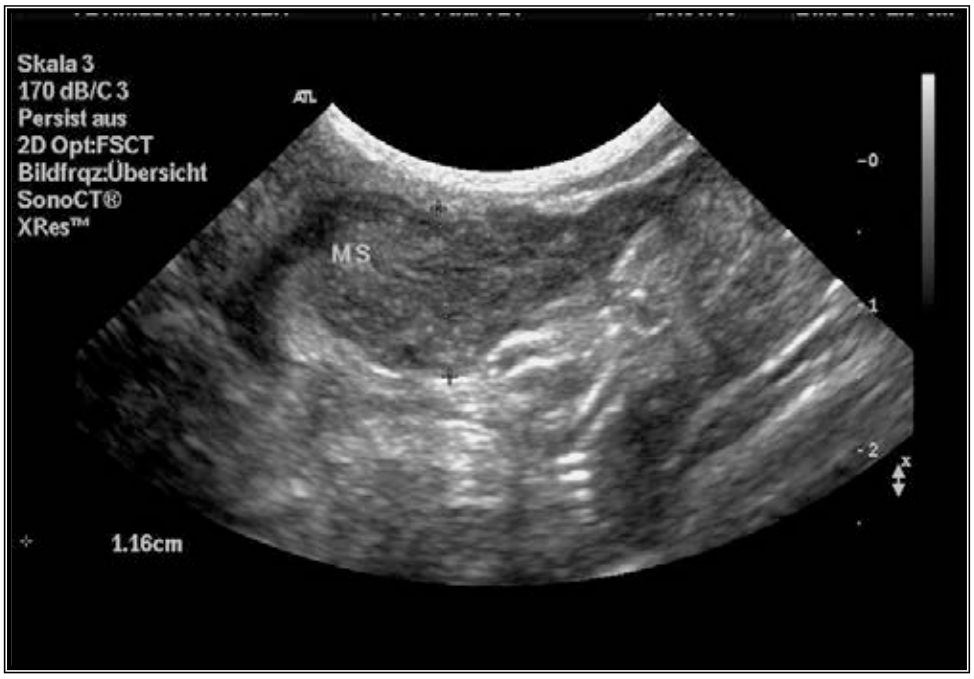

Abb. 8: Katze T25: Noduläre Hyperplasie
Grenzwertig verbreiterter Milzschenkel mit kleinen hyperechogenen Stippchen und kreisrunden, hyperechogenen Herden.

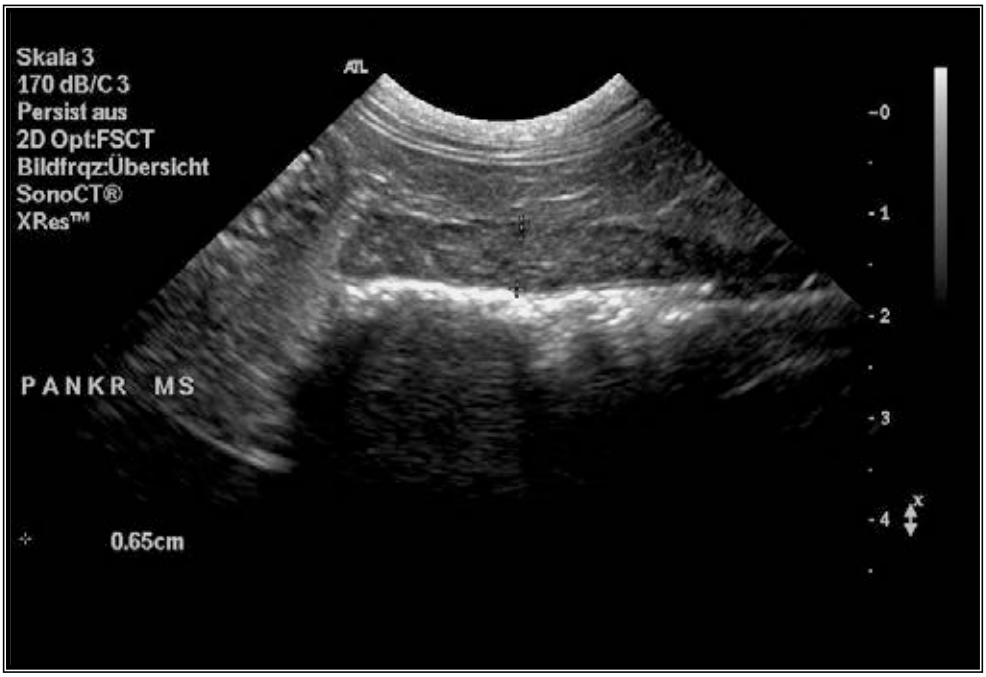

Abb. 9: Katze T19: Noduläre Hyperplasie
Milzschenkel mit hyperechogenen weißen Stippchen, die sich bis stecknadelkopfgroß darstellen, zusätzlich erscheint das Parenchym ggr. inhomogen.

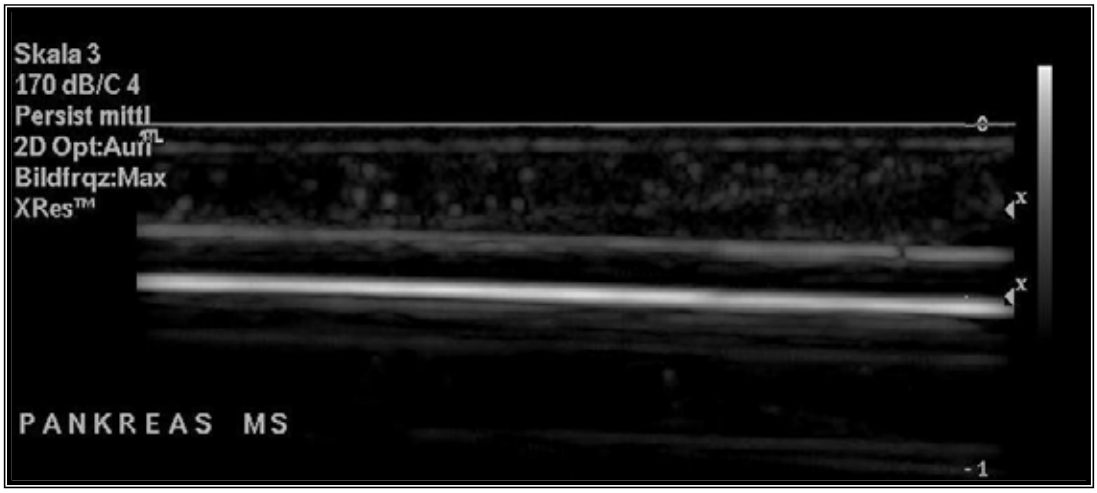

Abb. 10: Katze T4: Noduläre Hyperplasie
Ultraschallbild einer direkten Sonographie des felinen Milzschenkels in einer Plastikschale. Es stellen sich kreisrunde etwa stecknadelkopf-große hyperechogene Herde dar.

Abb. 11: Katze T4: Foto des Milzschenkels von Abb. 10
Auch makroskopisch lassen sich weiße kreisrunde Herde gut erkennen (Pfeil).

Neben den nodulären Hyperplasien konnten Veränderungen am Ausführungsgang des Pankreas gefunden werden. Hyperplasien bzw. Verkalkungen des duktalen Gewebes (Abb. 12) stellten sich hierbei als vermehrt hyperechogene Begrenzungen des Lumens dar. Diesen Ultraschallbefund zeigten 5 der 50 toten Katzen (10%). Die Katzen mit verdichtetem Ausführungsgang waren im Mittel 14,7 Jahre alt.

Außerdem konnten Dilatationen des Ductus pancreaticus (Abb. 13) dargestellt werden. Eine der 50 Katzen (2%) zeigte diese Veränderung in der Ultraschall-untersuchung.

Abb. 12: Katze T25: Hyperplasie/Verkalkung des duktalen Gewebes
Die Wand des Ductus pancreaticus stellt sich vermehrt hyperechogen, verbreitert und strohhalmartig dar.

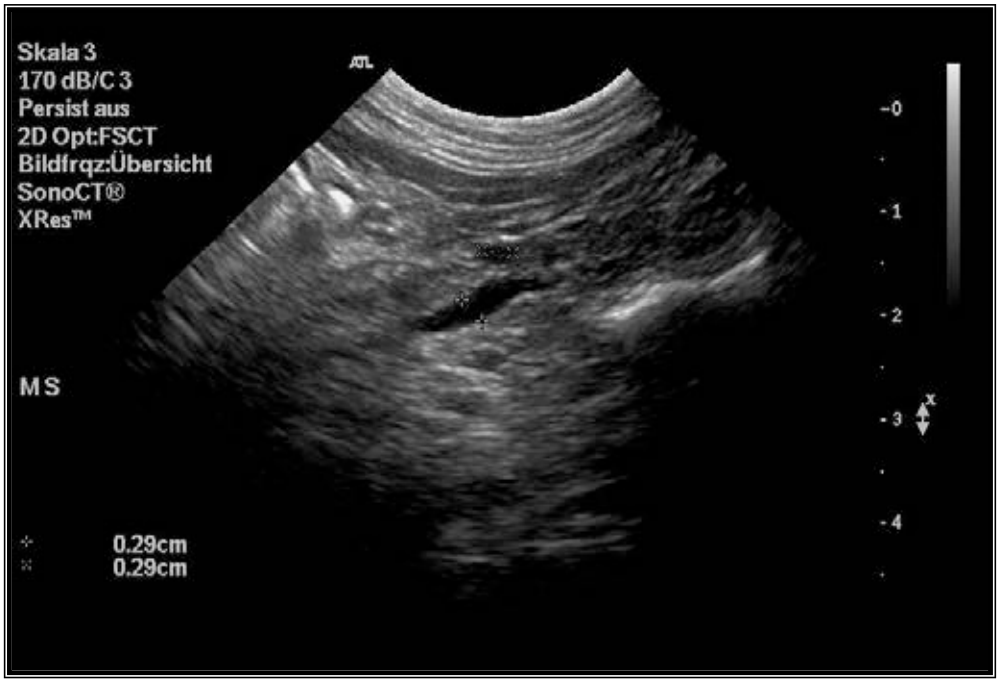

Abb. 13: Katze T37: Dilatation des Ductus pancreaticus
Der medial gelegene D. pancreaticus hat einen Durchmesser von 2,9 mm. Außerdem lässt sich weiter lateral eine kugelige zystische Struktur mit gleichem Durchmesser darstellen.

Weiters konnten zystische Veränderungen (Abb. 14 u. 15) dargestellt werden. Hierbei kann es sich sowohl um Pankreaszysten, -pseudozysten, Abszesse als auch um orthograd getroffenene, dilatierte Ausführungsgänge handeln. 5 Katzen zeigten solche zystischen Veränderungen (10%).

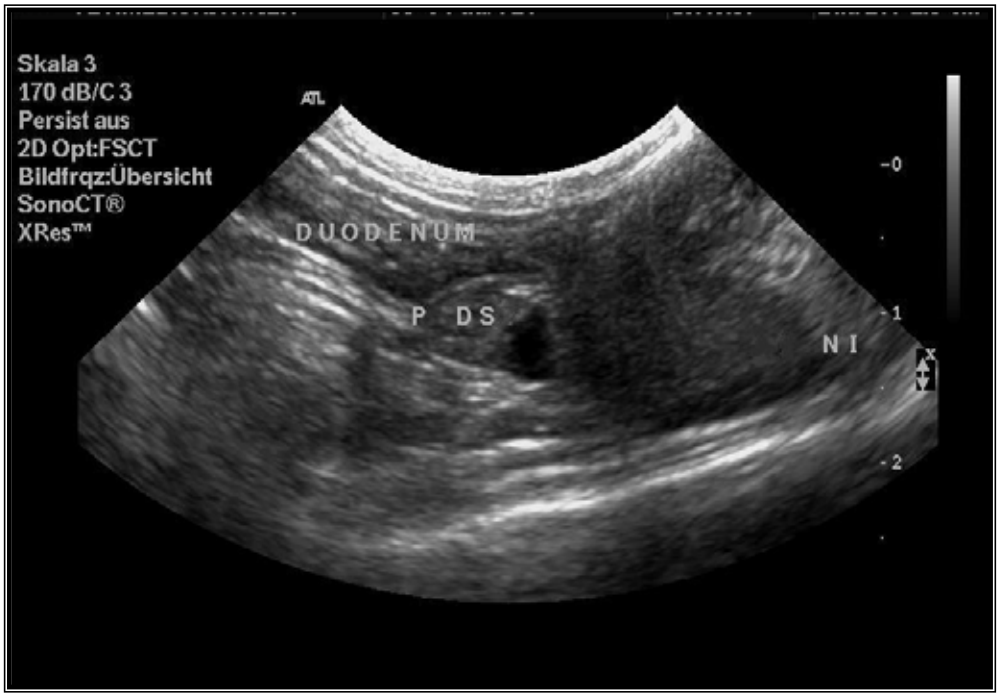

Abb. 14: Katze T22: Zystische Veränderung Duodenalschenkel (DS)
Die anechoische Struktur wird von einem hyperechogenem Ring begrenzt. Um die Begrenzung der zystischen Veränderung lässt sich eine ggr. Flüssigkeitsansammlung abgrenzen.

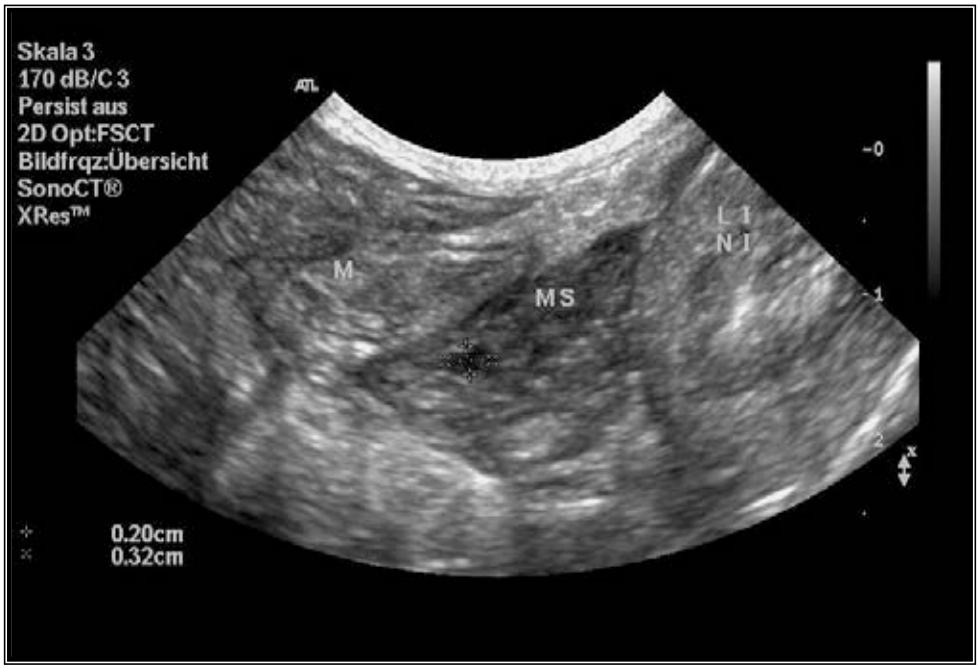

Abb. 15: Katze T25: Zystische Veränderung im Milzschenkel (MS) sowie hyperechogene Stippchen und stecknadelkopfgroße Knoten - noduläre Hyperplasien; Magen (M), linke Niere (LI NI)

Bei 6 der 50 Katzen wurde die Verdachtsdiagnose Pankreatitis gestellt. Das Parenchym stellte sich bei diesen inhomogen dar. Das umliegende Fettgewebe zeigte sich vermehrt echogen als Zeichen einer peripankreatischen Entzündungsreaktion. Bei einer zusätzlichen Katze wurde die Diagnose Pankreatitis als Differentialdiagnose gestellt.

1 der 4 Katzen mit Verdacht auf chronische Pankreatitis zeigte ein hgr. verdichtetes Parenchym (Abb. 16 u. 17). Aufgrund des sonographischen Befundes wurde die Verdachtsdiagnose Pankreasfibrose mit den Differentialdiagnosen Pankreaszirrhose, chronische Pankreatitis bzw. Amyloidose/Hyalinose gestellt. Diese Katzen waren Diabetiker und bei der patho-histologischen Untersuchung stellte sich heraus, dass es sich um eine Amyloidose, Sklerose und Entzündung des Pankreas handelte.

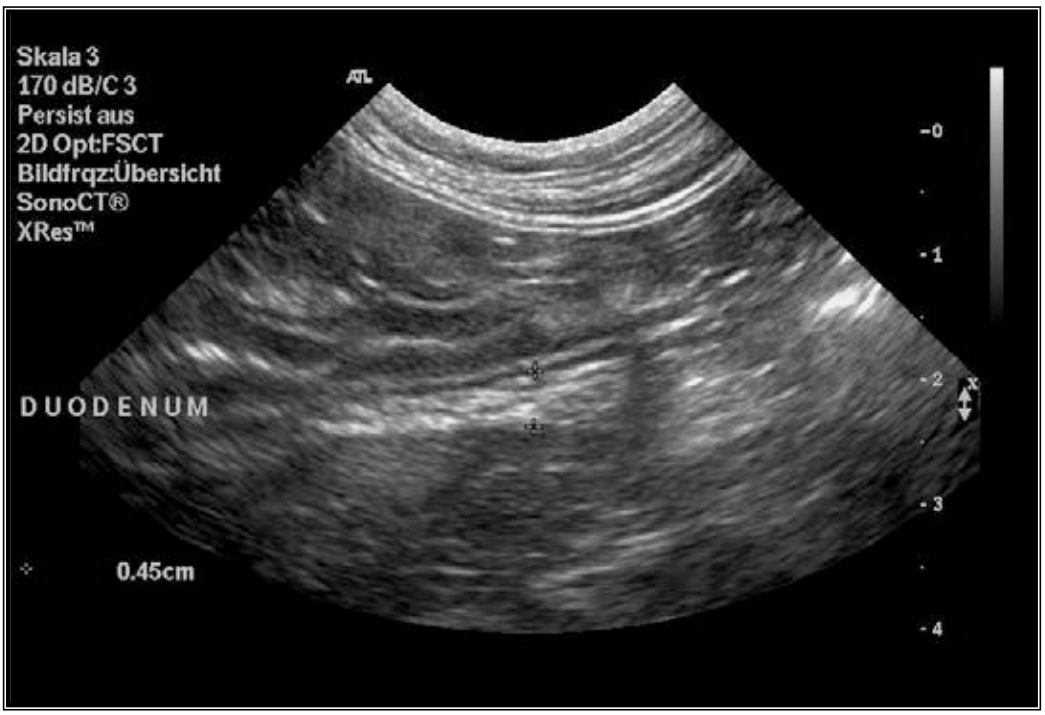

Abb. 16: Katze T47: Amyloidose des Inselapparates
Hgr. verdichtetes Parenchym des Duodenalschenkels des Pankreas, laut Pathologie eine vollständige Amyloidose des Inselapparates, mäßige chronische Pankreatitis und beginnende Sklerose.

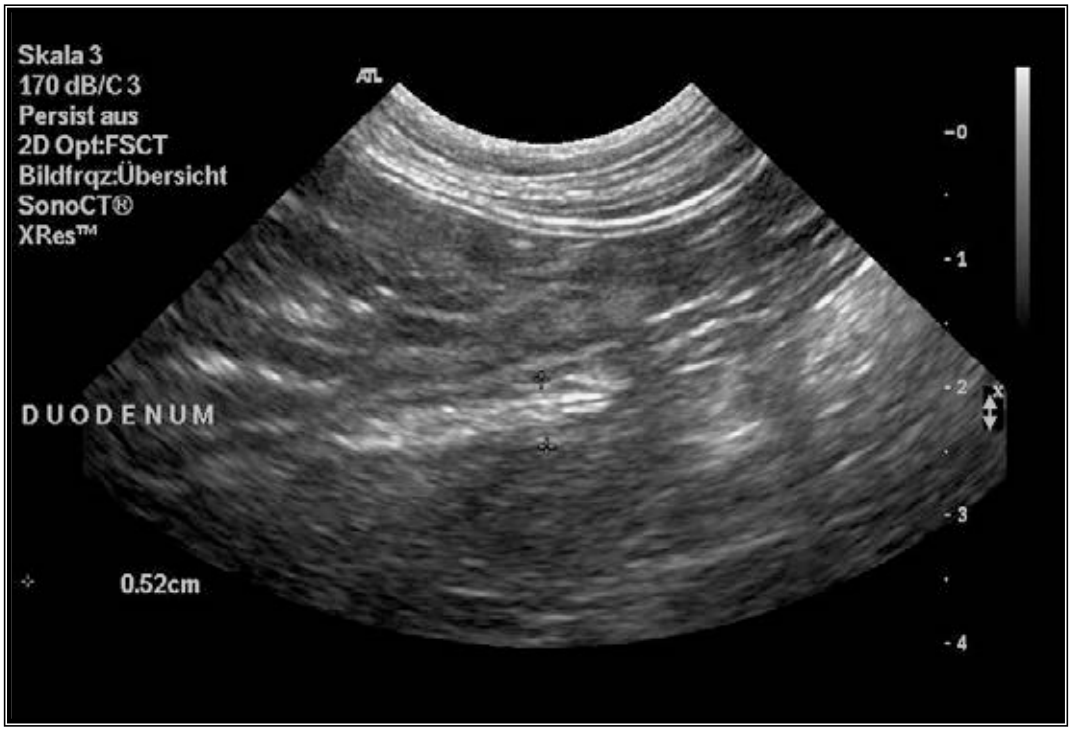

Abb. 17: Katze T47: Amyloidose und Hyperplasie des duktalen Gewebes
Hgr. verdichtetes Parenchym des Duodenalschenkels; die Wände des Ductus pancreaticus stellen sich vermehrt hyperechogen dar.

Bei einer der 50 Katzen wurde aufgrund des Ultraschallbefundes der Verdacht einer Pankreasneoplasie (Abb. 18 - 20) ausgesprochen, außerdem wurde bei zwei weiteren Katzen direkt in der Organumgebung des Pankreas eine Neoplasie festgestellt, wobei nicht sicher ausgeschlossen werden konnte ob das Pankreas in den neoplastischen Prozess mit eingeschlossen war.

Abb. 18: Katze T48: Umfangsvermehrung im Bereich des Duodenalschenkels (DS) - zwischen den beiden Messpunkten, genauer Organursprung unklar; es könnte sich differentialdiagnostisch auch um einen Pankreaslymphknoten handeln. linke Niere (LI NI)

Abb. 19: Katze T36: Verdacht Pankreasneoplasie
hgr. heterogener Milzschenkel (mittels Pfeilen markiert) des Pankreas; sowohl hyper- als auch hypoechogene unregelmäßige Herde, teils auch echofreie Bereiche.

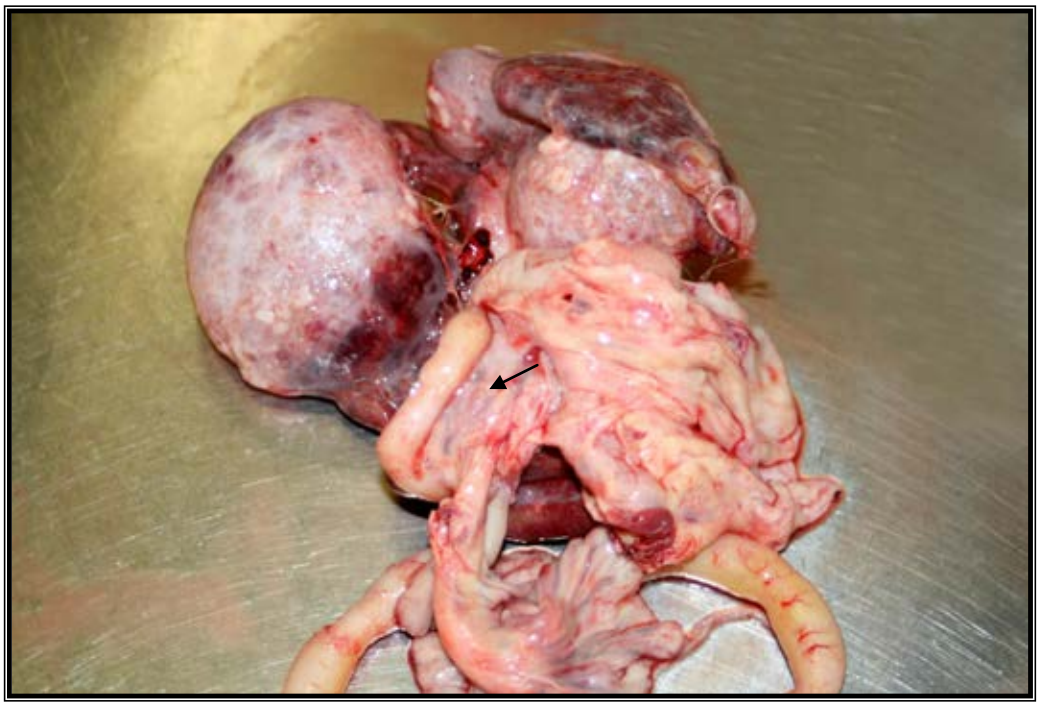

Abb. 20: Katze T36: Sektionsfoto der Katze von Abb. 19
Abgebildete Organe: hgr. neoplastisch veränderte Leber, Magen-Darm-Trakt inklusive Netz und Duodenalschenkel des Pankreas (Pfeil); im Duodenalschenkel lässt sich bereits makroskopisch eine kleine zystische Veränderung erkennen

4.1.2 Ergebnisse der Ultraschalluntersuchungen der ambulanten Patienten

Im Rahmen der Ultraschalluntersuchungen der ambulanten Katzen (A-Gruppe) kamen folgende pathologische Veränderungen vor: Pankreatitiden mit und ohne Peritonitis, Pankreasödeme, Pankreasnekrosen, Neoplasien, noduläre Hyperplasien, Hyperplasien/Verkalkungen des duktalen Gewebes, Pankreaszysten/-pseudozysten und Dilatationen des Ductus pancreaticus.

Da die ambulanten Patienten jeweils wegen Verdacht auf Pankreaserkrankungen zur Ultraschalluntersuchung überwiesen wurden, war die Anzahl der Pankreatitiden und der Pankreasneoplasien wesentlich höher als bei den verstorbenen Katzen, die nicht bekanntermaßen an Pankreopathien litten.

Bei 14 der 20 untersuchten Katzen wurde die Verdachtsdiagnose Pankreatitis diagnostiziert (Abb. 21-23) und bei vier dieser Katzen als Differentialdiagnose eine Pankreasneoplasie angegeben. Bei der akuten Pankreatitis stellte sich das Pankreas hypoechogen, teils inhomogen dar, die Umgebung zeigte sich vermehrt hyperechogen, da mit der Pankreatitis meist auch eine lokale Peritonitis oder Fettgewebsverseifung assoziiert war (7 der 14 Katzen – 50%).

Bei 2 der 14 Katzen wurde zusätzlich zu der Pankreatitis die Verdachtsdiagnose Pankreasnekrose gestellt.

Abb. 21: Katze A2: Pankreatitis, Peritonitis, Pankreasnekrose
Der Corpus pancreatis stellt sich ausgeprägt inhomogen echoarm dar und wird unregelmäßig echoreich begrenzt.

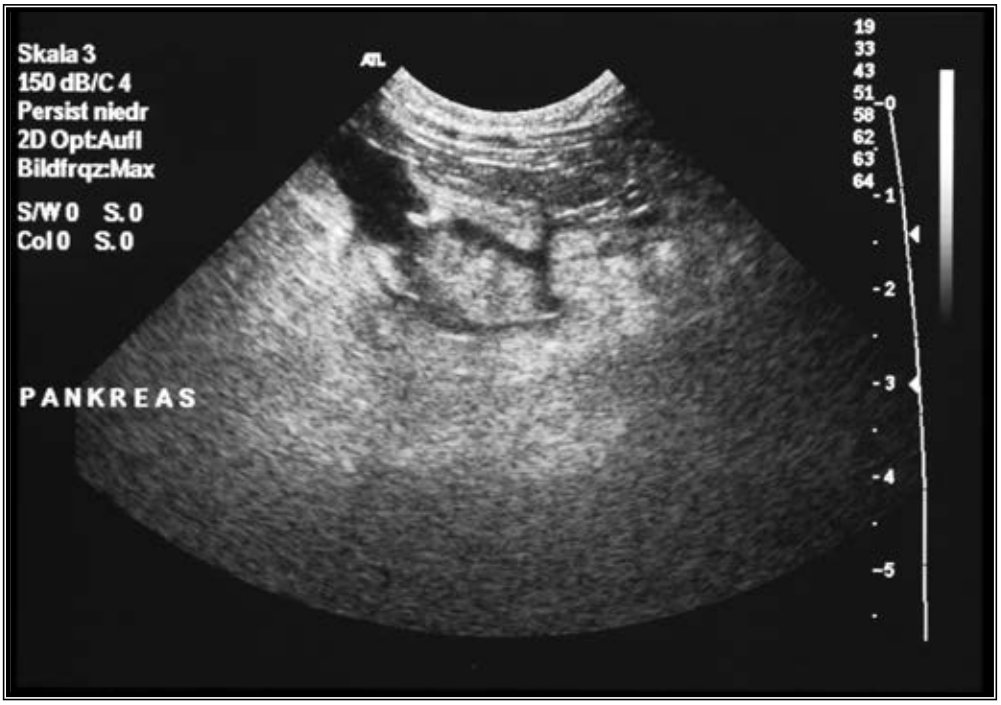

Abb. 22: Katze A2 : Pankreasödem, Pankreatitis, Peritonitis
Echoreiches Pankreasgewebe wird von breiten Ödemstraßen durchzogen („Tigerstreifenbild“) und das umliegende Gewebe zeigt eine verminderte Abgrenzbarkeit.

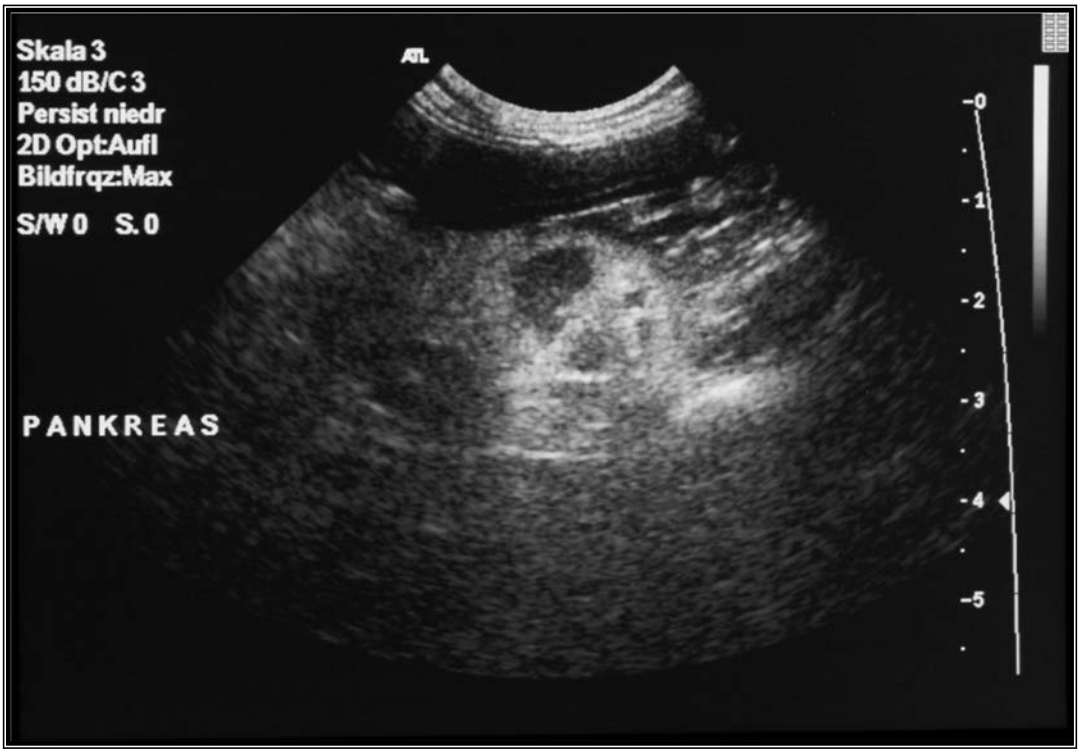

Abb. 23: Katze A19: Pankreatitis
Hypoechogene Bereiche werden von stark hyperechogenem Gewebe umgeben.

Bei 3 der 20 Katzen wurde ein Pankreasödem festgestellt (Abb. 22). Das Pankreasödem zeigte sich in ausgeprägten Fällen als echofreie Ödemstraßen, die zwischen die Läppchen des Pankreas ziehen. Im englischsprachigen Raum wird dieses Bild als „tiger stripe structure“ beschrieben. Das Pankreas erscheint alleine durch die Schallverstärkung der freien Flüssigkeit als vermehrt hyperechogen.

Abb. 24: Katze A3: Zystische Veränderung
Zystisches Gebilde im Bereich des Pankreas, von echoreichem Saum umgeben.

Außerdem wurden bei 4 der 20 Katzen zystische Veränderungen diagnostiziert (Abb. 24 und 25). Diese stellen sich als echofreie Hohlräume dar, teilweise zeigen sich in diesen Höhlräumen echoreiche Partikel, bei denen es sich um Zellmaterial unterschiedlichen Ursprungs handelt. Die zystischen Veränderungen können Pankreaszysten, -pseudozysten, orthograd getroffene, dilatierte Ausführungsgänge oder Einschmelzungen in Form von Abszessen bzw. zystische Bereiche von Neoplasien darstellen.

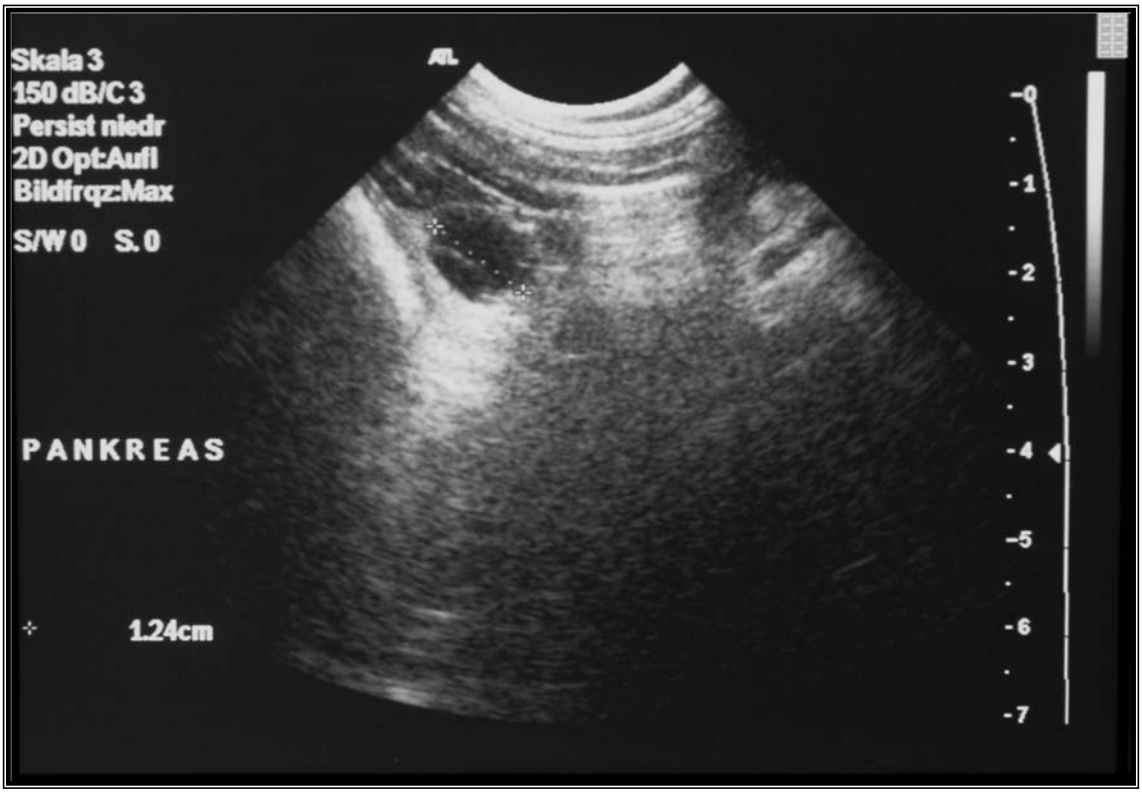

Abb. 25: Katze A19: zystische Veränderung
Nahezu echofreier Hohlraum von 1,24cm Durchmesser im Bereich des Duodenalschenkels.

Bei 8 der 20 Katzen wurde die Verdachtsdiagnose Pankreasneoplasien (Abb. 26 und 27) gestellt. Die Neoplasien stellten sich im Ultraschall auf verschiedene Art dar. Es waren sowohl zystische als auch knotig aufgetriebene Veränderungen aufzufinden. Meist kam es als Reaktion auf die Neoplasie zu einer reaktiven Entzündung. Bei 4 dieser Katzen wurde als Differentialdiagnose eine hgr. Pankreatitis angegeben.

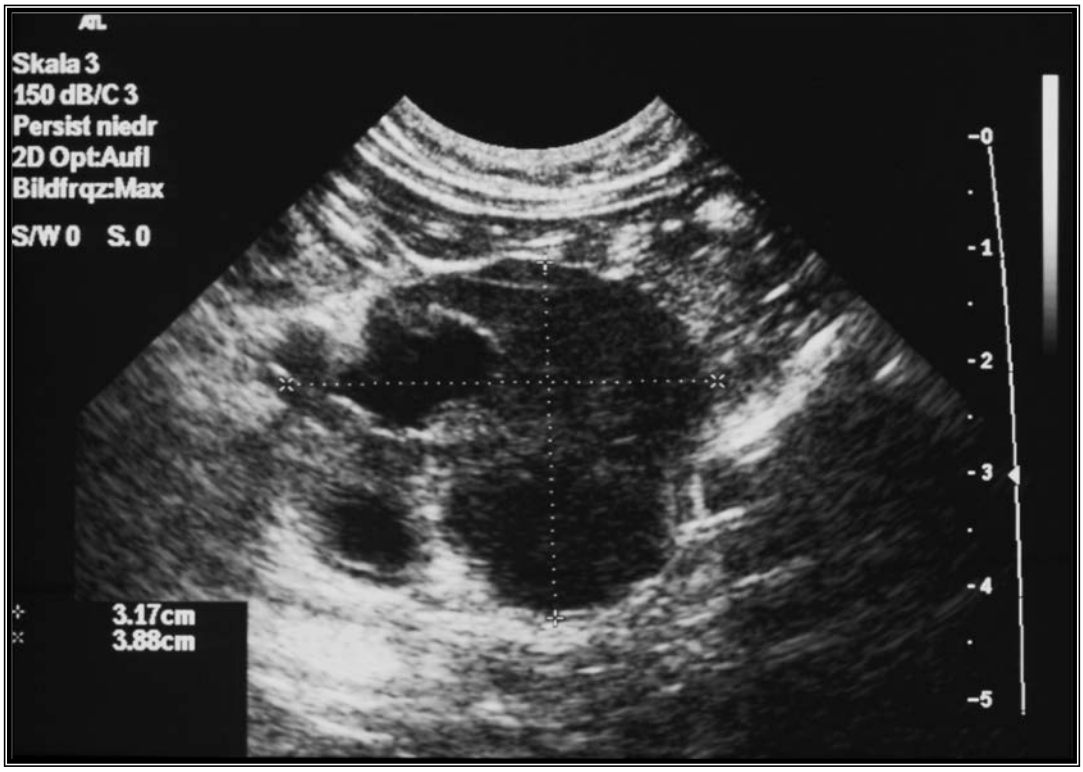

Abb. 26: Katze A14: Pankreasneoplasie
Hypoechogene, teils echofreie Umfangsvermehrung im Bereich des Pankreas darstellbar.

Abb. 27: Katze A20: Pankreasneoplasie
Hgr. knotig inhomogen entarteter Duodenalschenkel.

Außerdem zeigten 3 der 20 Katzen (15%) noduläre Hyperplasien bei der Ultraschalluntersuchung (Abb. 28). Diese stellten sich als stippchenartige bis stecknadelkopfgroße, hyperechogene und kreisrunde Herde dar.

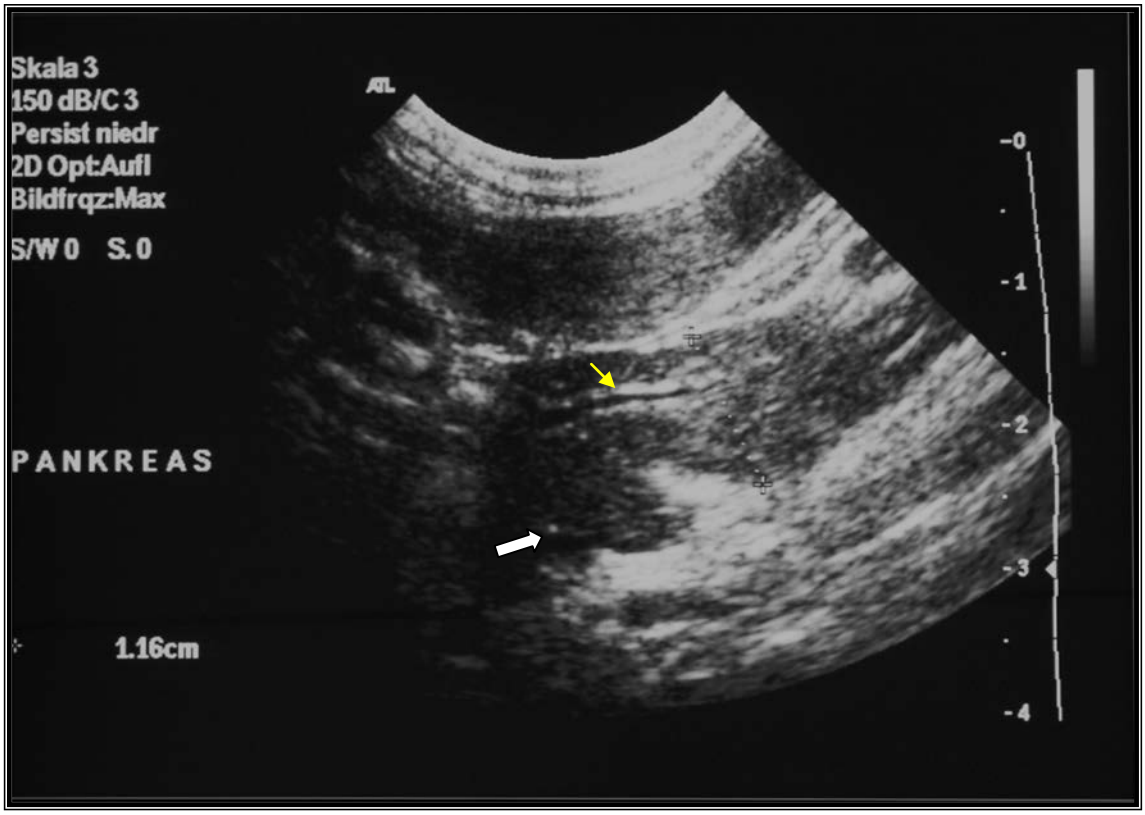

Abb. 28: Katze A12: noduläre Hyperplasien (Blockpfeil), Hyperplasie des duktalen Gewebes (gelber Pfeil)
Knollig aufgetriebenes Pankreas mit stecknadelkopfgroßen kreisrunden Herden und hyperechogen verdichteter D. pancreaticus.

Hyperplasien bzw. Verkalkungen des duktalen Gewebes zeigte 1 der 20 Katzen (Abb. 28). Hierbei ließ sich ein hyperechogen verdichteter Ductus pancreaticus darstellen. Als weitere Veränderung des Ductus pancreaticus zeigte eine Katze eine Dilatation.

4.2 Ergebnisse der zytologischen Untersuchungen

In den Tabellen 5 und 6 sind die zytologischen Untersuchungen im Vergleich mit den sonographischen und pathohistologischen Befunden aller Katzen aufgelistet.

In Tabelle 5 finden sich die Ergebnisse der Untersuchungen der toten Katzen (T1 – T50). In Tabelle 6 sind die Ergebnisse der ambulanten Tiere (A1 – A20) aufgelistet. Bei der zytologischen Untersuchung wurde auf Beurteilbarkeit, Zellzahl (hoch/mittel/gering), Zellaussehen, vor allem in Bezug auf Malignitätskriterien, und das Vorhandensein von Entzündungszellen geachtet. Die Malignitätskriterien wurden im weitesten Sinne aus der Humanmedizin übernommen.

4.2.1 Ergebnisse der zytologischen Untersuchungen der toten Katzen

44 der toten Katzen wurden zytologisch untersucht, zum Ausschluss einer Untersuchung kam es bei weit fortgeschrittener Autolyse oder starker Kontamination mit Darminhalt (bei Katzen mit rupturiertem Darm aufgrund einer Darmneoplasie). Eines der untersuchten Präparate war nicht diagnostisch, es konnten keine Pankreaszellen auf den Proben nachgewiesen werden.

Bei der zytologischen Untersuchung der toten Katzen waren 33 der 44 Katzen ohne Besonderheit (75%). Da die Pankreaszellen sehr sensibel sind, sieht man in den Zellausstrichen oft reichlich denudierte Zellkerne und vereinzelt epitheliale Cluster (Abb. 29). Die reguläre Azinuszelle zeigt einen homogenen, kreisrunden, eosinophilen Kern, das Zytoplasma zeigt zarte Vakuolisierung und die sekretorischen Vakuolen stellen sich als exzentrisch positionierte juxtanukleäre Aufhellungen dar (Zymogengranula) (Abb. 30).

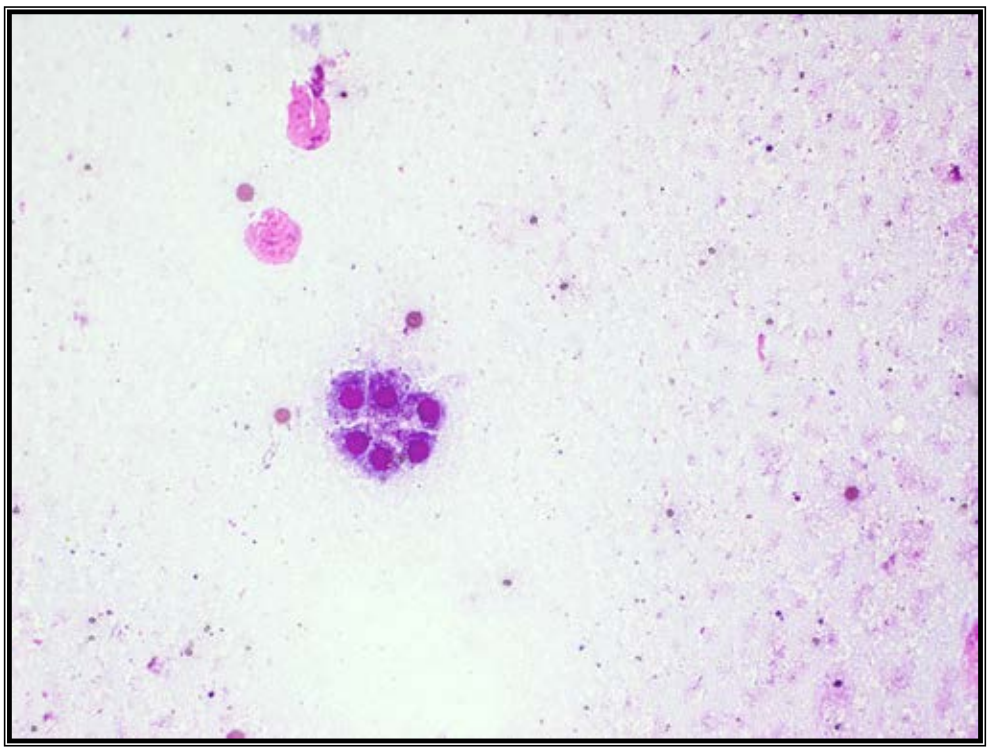

Abb. 29: Katze T4: Epithelialer Cluster, physiologisches Bild
Vergrößerung 400fach

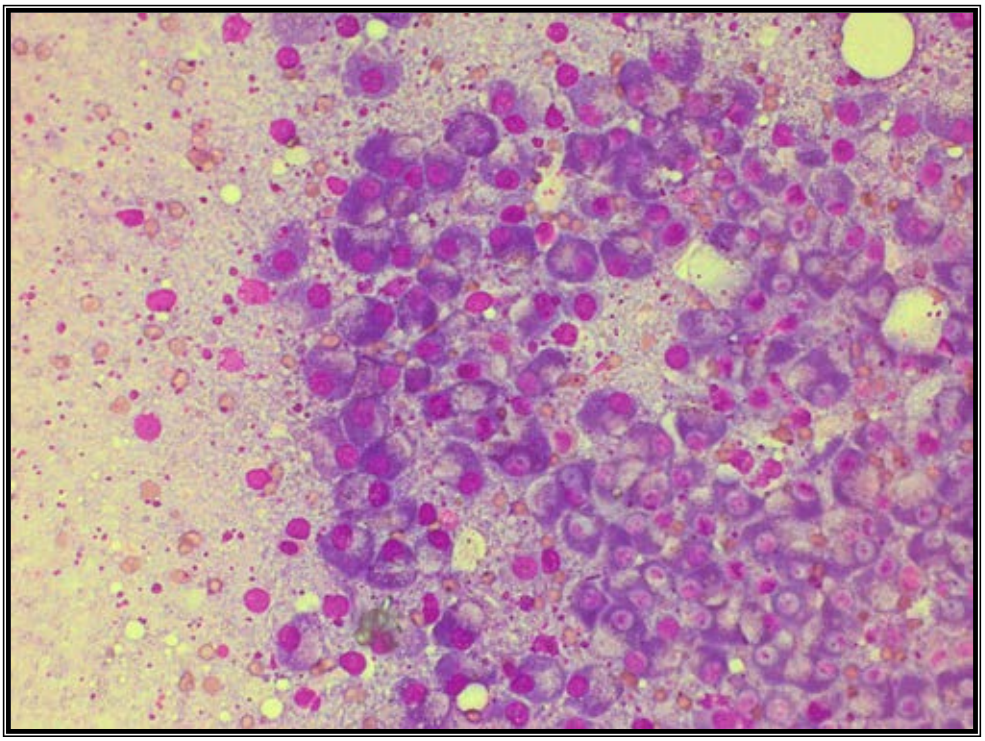

Abb. 30: Katze T30: Physiologische Azinuszellen
Viele basophile Zellen, homogenes Bild, sekretorische Vakuolen stellen sich als exzentrisch positionierte juxtanukleäre Aufhellungen dar.
Vergrößerung 400fach

15 der 44 Katzen (34%) zeigten einen hohen Zellgehalt (Abb. 31), 11 der 44 Katzen (25%) einen mittleren und 18 der 44 Katzen (41%) einen geringen Zellgehalt (Abb. 32).

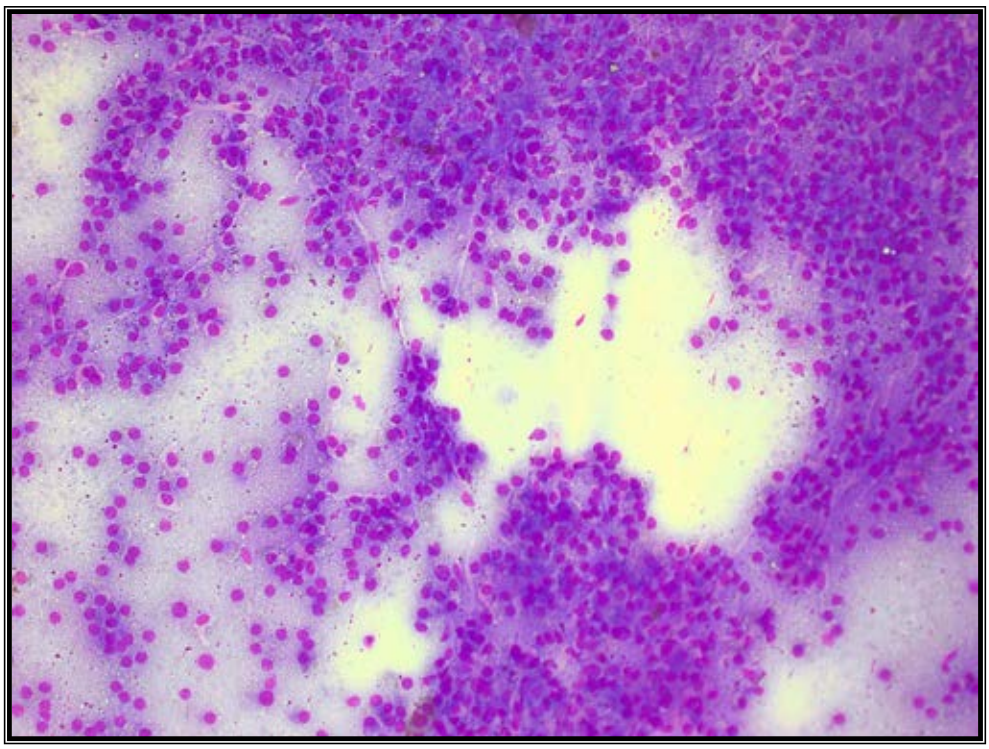

Abb. 31: Katze T18: Hoher Zellgehalt ohne Besonderheiten
monomorphes Zellbild, überwiegend denudierte Kerne
Vergrößerung 200fach

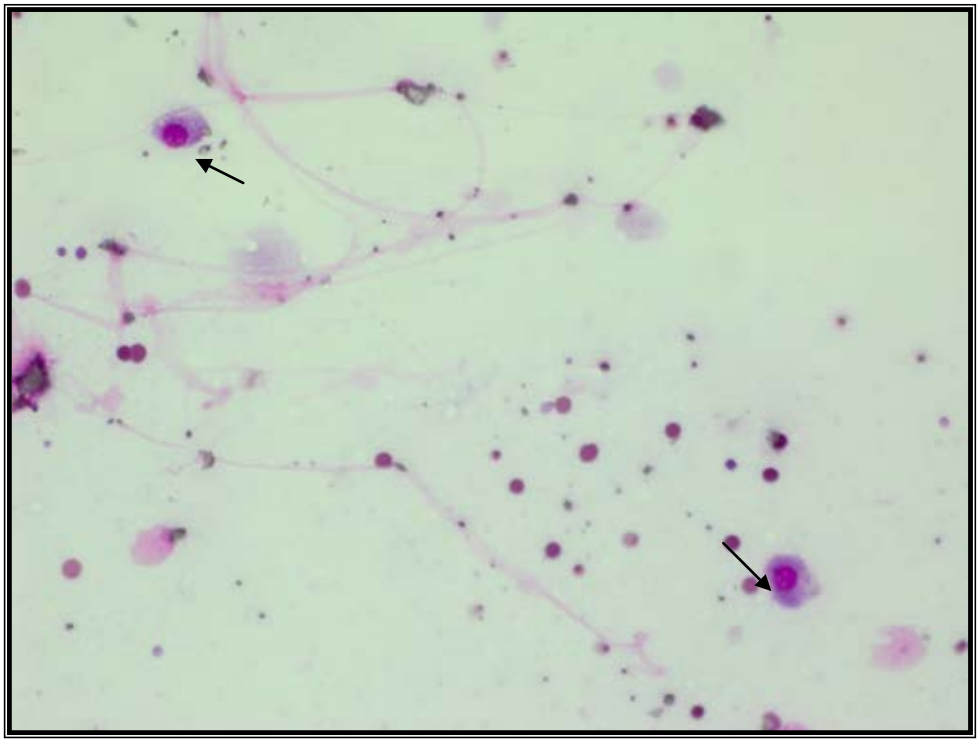

Abb. 32: Katze T4: Geringer Zellgehalt ohne Besonderheiten
vereinzelt liegende Azinuszellen (Pfeile), Vergrößerung 400fach

3 der 44 Katzen zeigten in der zytologischen Untersuchung vermehrt epitheliale Cluster normalen Aussehens. Hierbei wurde die Diagnose Hyperplasie des duktalen Gewebes (Abb. 33-36) gestellt.

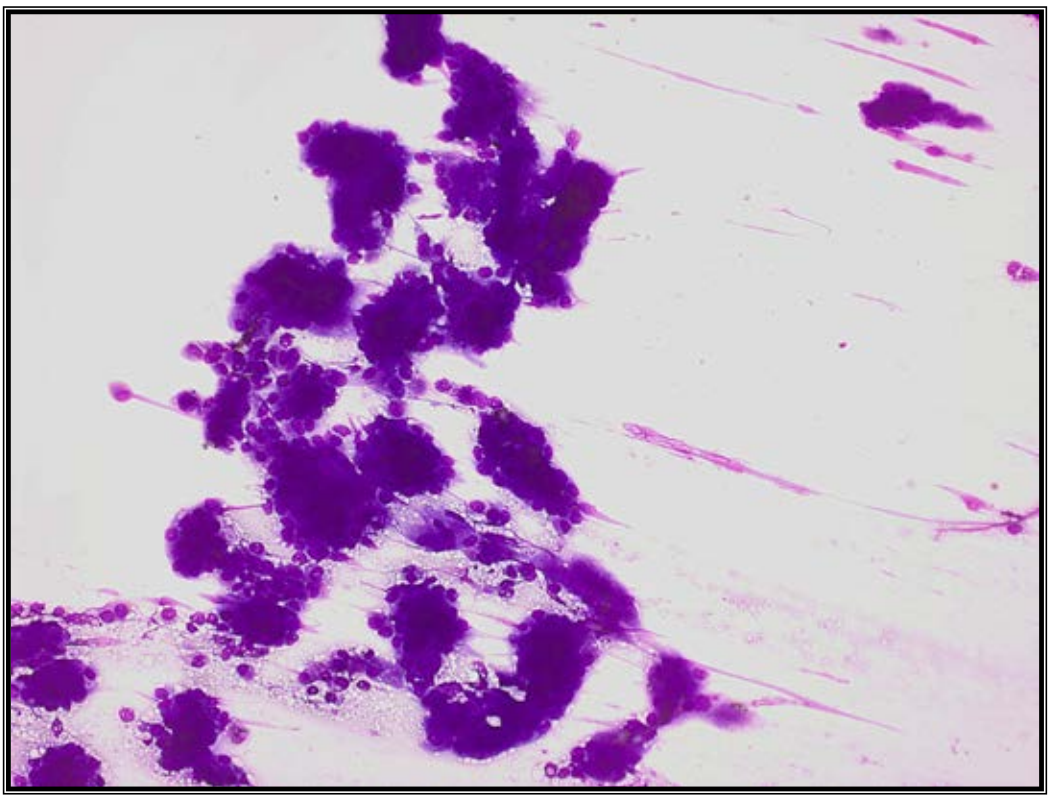

Abb. 33: Katze T47: Hyperplasie duktales Gewebe, epitheliale Cluster Vergrößerung 200fach

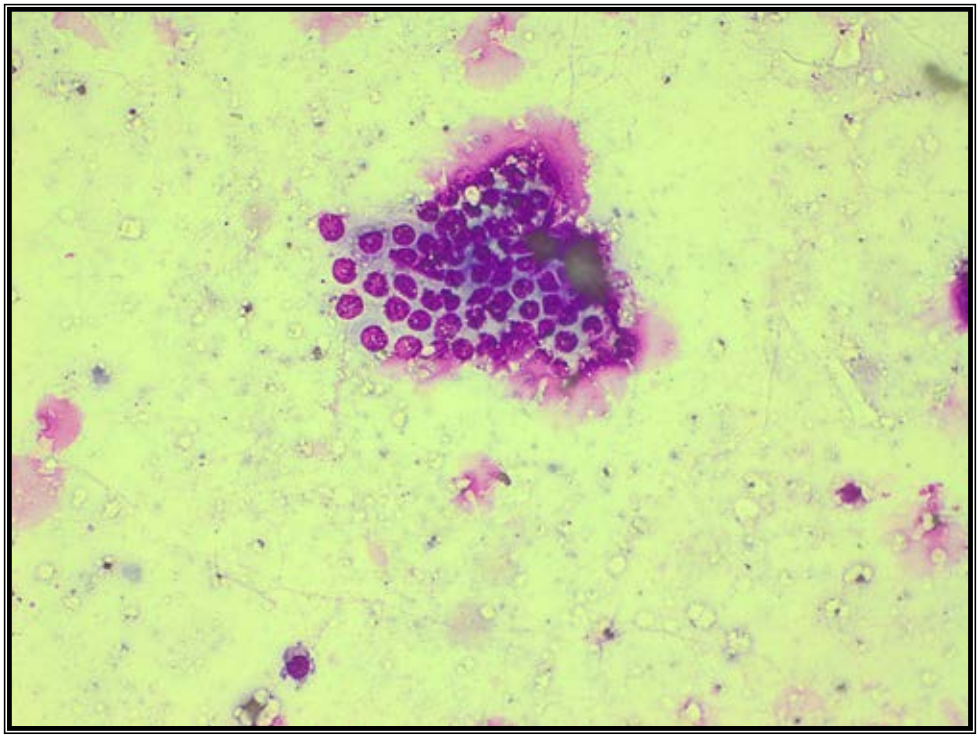

Abb. 34: Katze T22: Epithelialer Cluster, Hyperplasie des duktalen Gewebes Kerne teils sternförmig ausgefranst, vermutlich bedingt durch die fortgeschrittene Autolyse, Vergrößerung 400fach

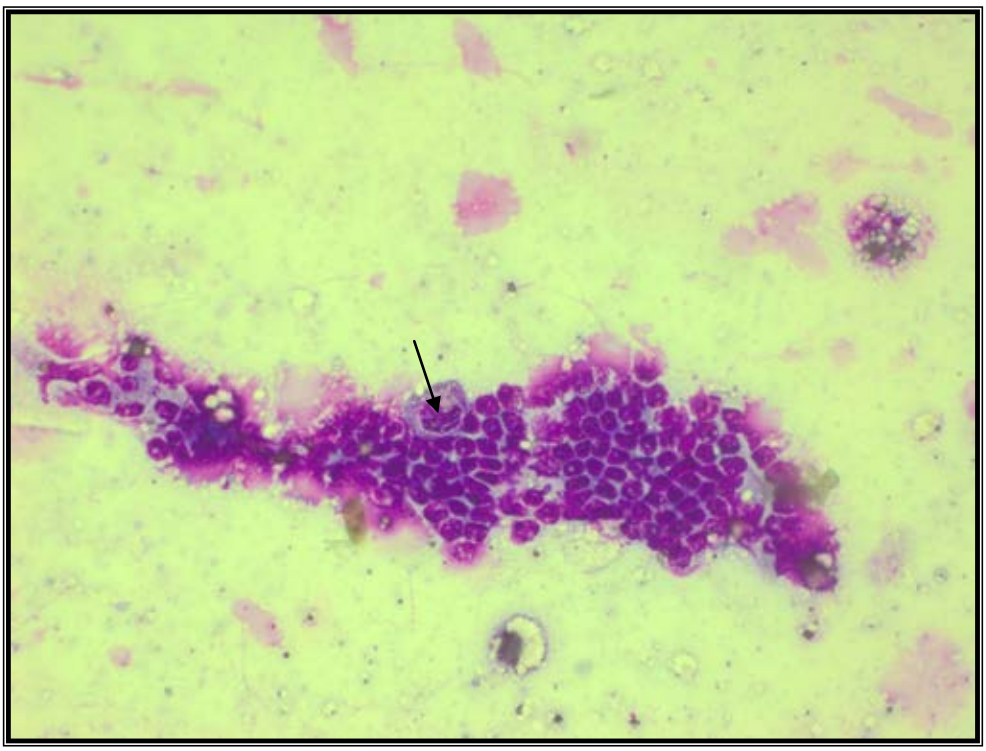

Abb. 35: Katze T22: Hyperplasie des duktalen Gewebes
inhomogener epithelialer Cluster, vermutlich bedingt durch den fortgeschrittenen Autolysegrad, vereinzelt neoplasieverdächtige Zelle (Pfeil), Vergrößerung 400fach

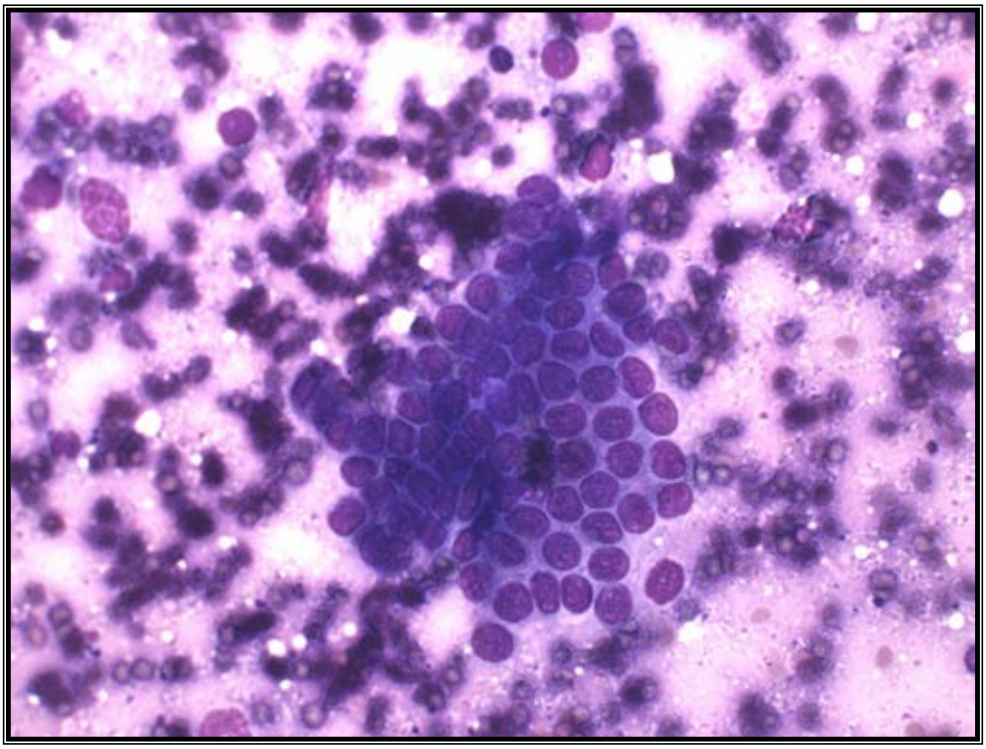

Abb. 36: Katze T36: Epithelialer Cluster, Hyperplasie des duktalen Gewebes
Vergrößerung 1000fach

4 der 44 Katzen (9%) zeigten in der zytologischen Untersuchung Malignitätskriterien, die auf ein Karzinom des Pankreas schließen lassen. Hierbei zeigte sich ein heterogenes Zellbild (Abb. 37), in jedem Fall ein erhöhter Zellgehalt, teilweise ein erhöhter Gehalt an Zellen mit Satellitenkernen (Abb. 38), Makronukleoli (Abb. 39) und eine starke Kernvarianz. Bei einer weiteren Katze wurde eine Neoplasie differentialdiagnostisch in Betracht gezogen.

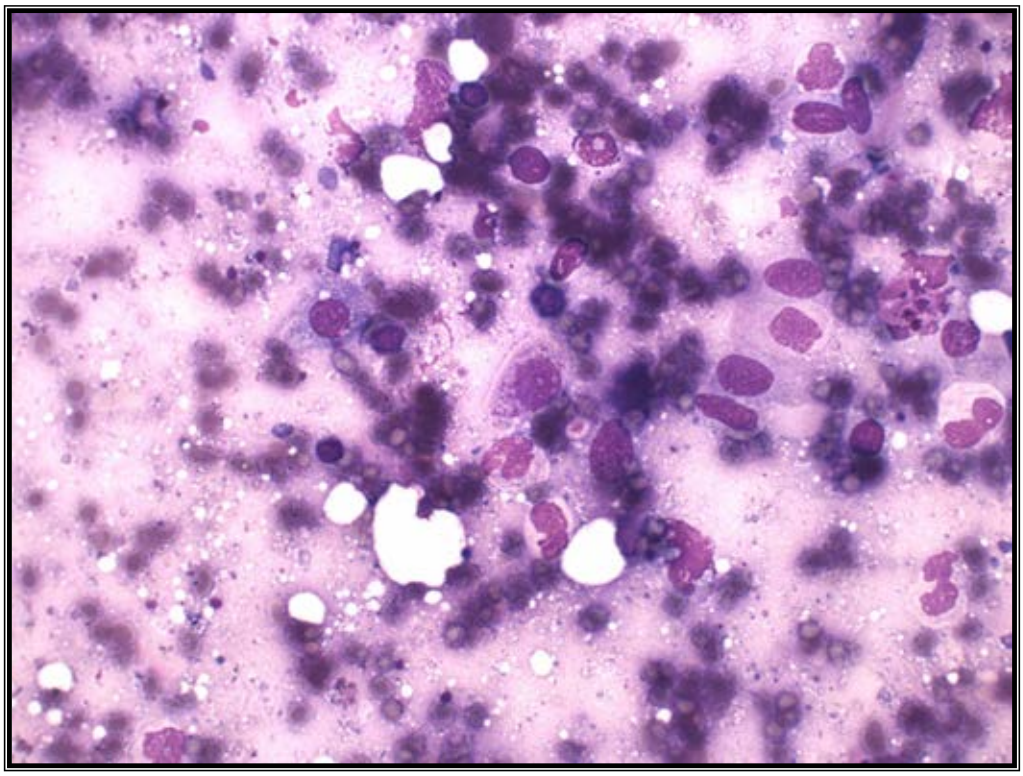

Abb. 37: Katze T36: hgr. heterogenes Zellbild, Karzinom
Vergrößerung 600fach

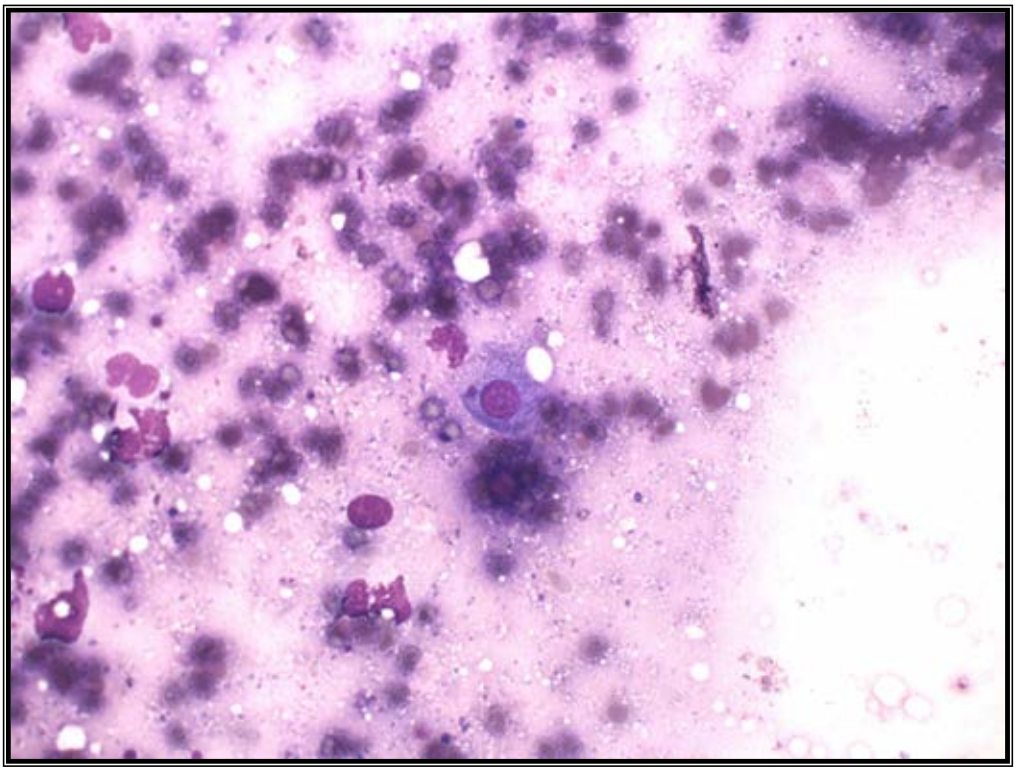

Abb. 38: Katze T36: Zelle mit kleinem Satellitenkern, Karzinom denudierte Kerne, Erythrozyten, Vergrößerung 400fach

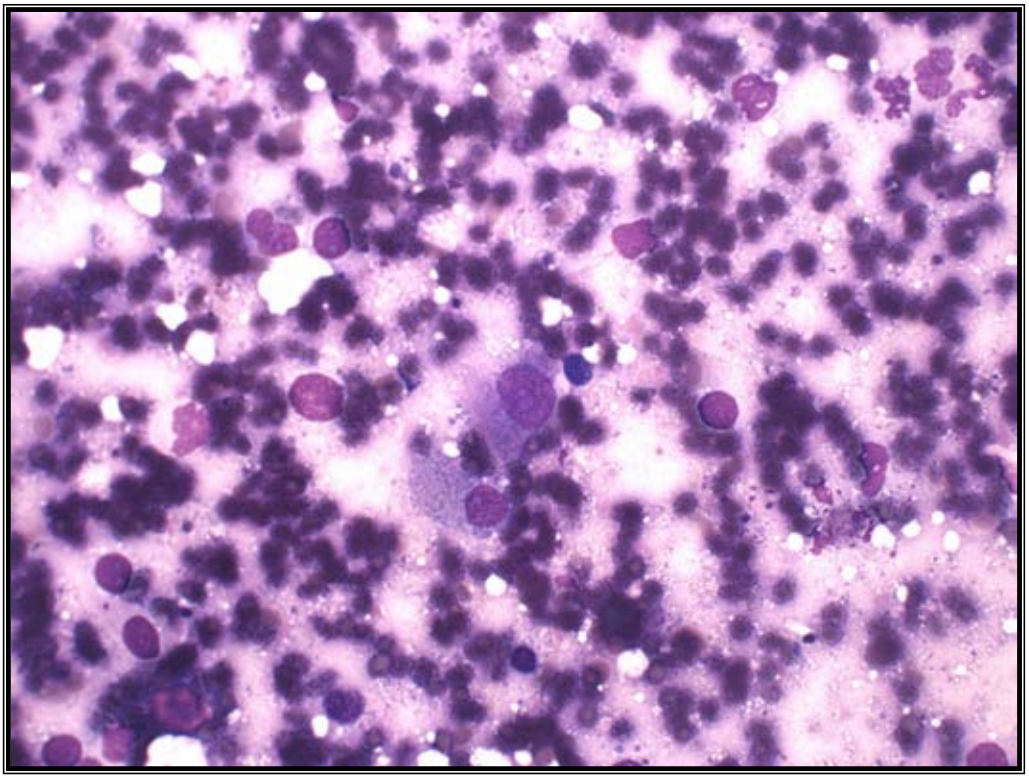

Abb. 39: Katze T36: Makronukleoli, Karzinom Vergrößerung 400fach

2 der 44 Katzen (4,5%) zeigten einen erhöhten Gehalt an neutrophilen Granulozyten und wurden als Pankreatitis diagnostiziert.

Außerdem wurden bei 1 der 44 Katzen Hinweise auf Nekrose/Autolyse gefunden. In dem Präparat wurden vermehrt denudierte Zellen und Zellschatten gefunden. In der pathohistologischen Untersuchung zeigte sich eine fortgeschrittene Autolyse.

1 der 44 Katzen zeigte auch Hinweise auf Zirrhose/Sklerose/Narbenbildung.

Bei einer der 44 Katzen (T37) wurde in der zytologischen Untersuchung zylindrische Epithelien mit andeutungsweise vorhandener Endplatte und exzentrisch gelegenem Kern gefunden. Die Zellen scheinen einer Basalmembran zugeordnet zu sein und sind teilweise sekretbildend. Hierbei handelt es sich vermutlich um Darmzellen, daher wurde der Verdacht einer Hemmungsmissbildung in der Embryonalentwicklung geäußert (Abb. 40-43).

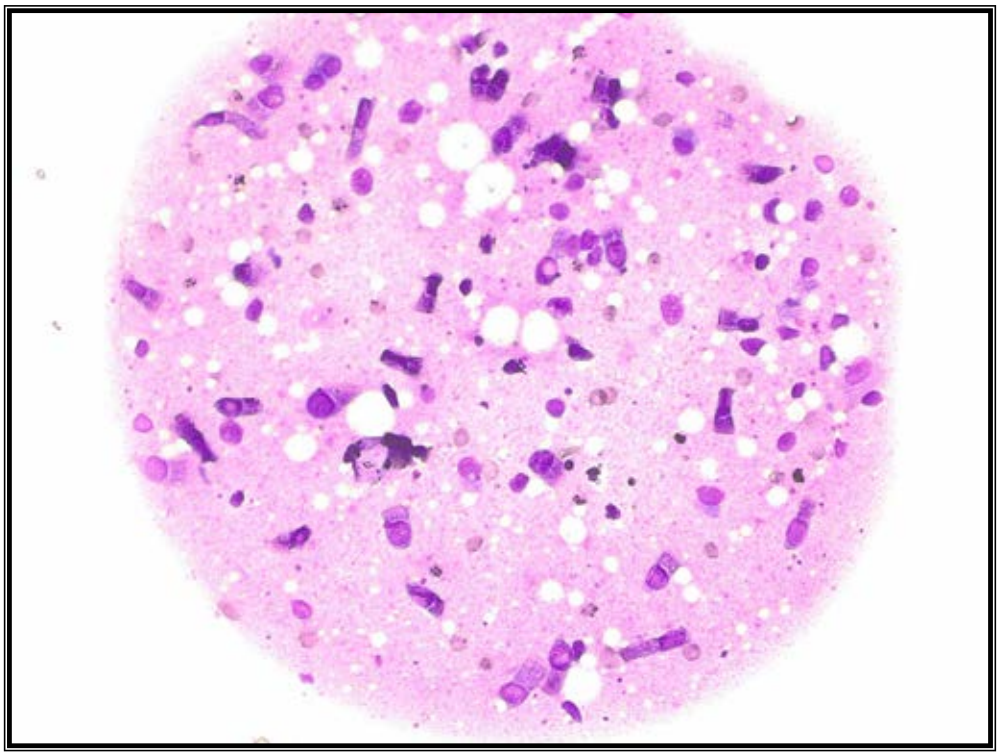

Abb. 40: Katze T37: Hemmungsmissbildung
hochprismatische Zellen mit dezentriertem Kern, Vergrößerung 200fach

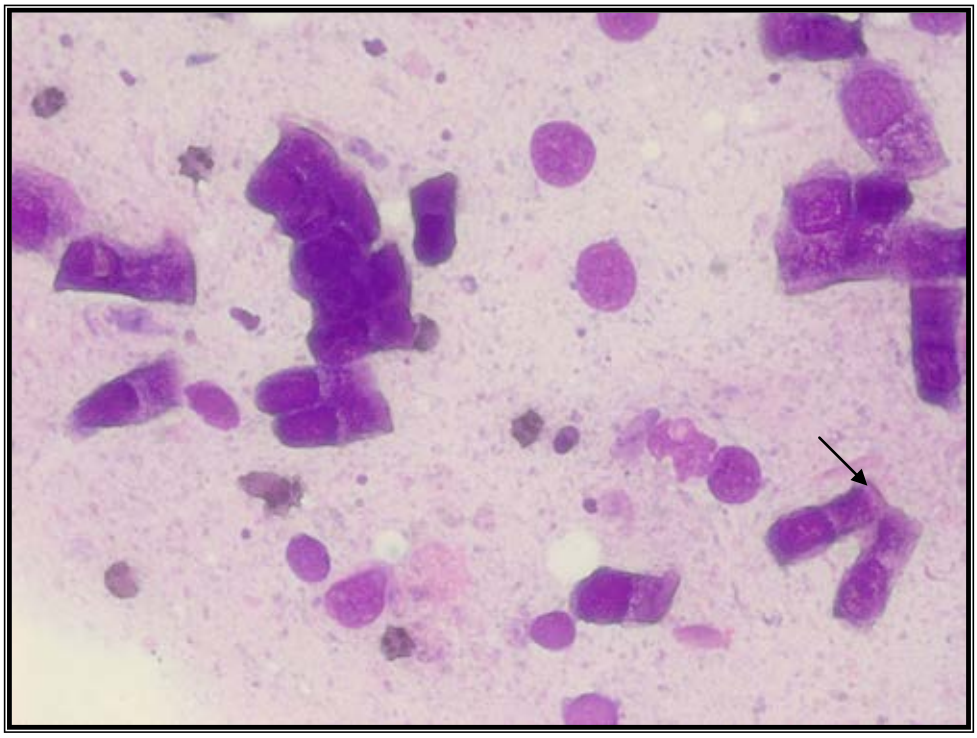

Abb. 41: Katze T37: Hemmungsmissbildung
hochprismatischen Zellen mit Flimmerepithel (Pfeil),
Vergrößerung 600fach

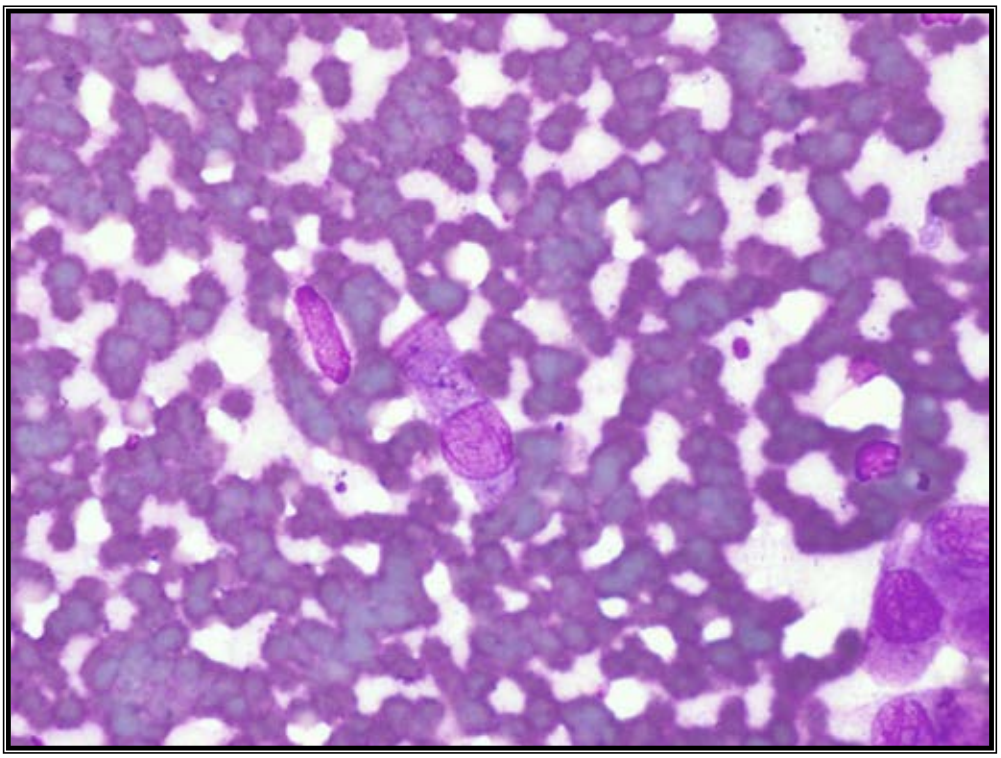

Abb. 42: Katze T37: Hemmungsmissbildung
Vergrößerung 1000fach

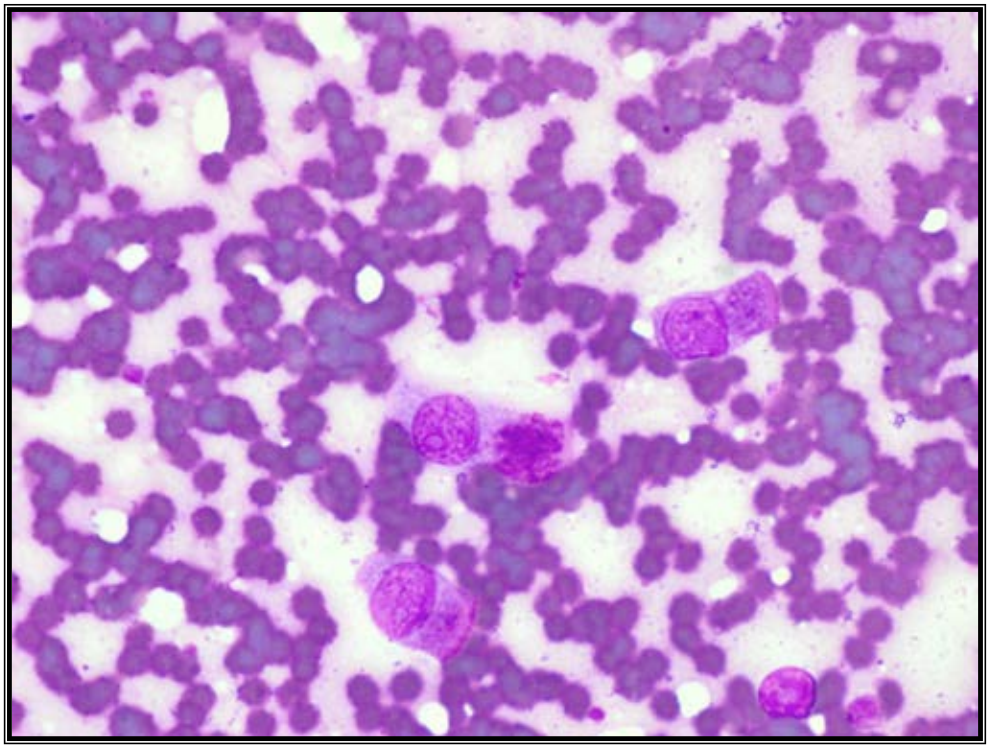

Abb. 43: Katze T37: Sekretgranula im Zytoplasma sichtbar, Hemmungsmissbildung, Vergrößerung 1000fach

4.2.2 Ergebnisse der zytologischen Untersuchungen der ambulanten Katzen

Bei 18 der 20 ambulanten Patienten mit Verdacht auf Pankreatopathien wurde eine Feinnadelaspirationsbiopsie entnommen und die Proben zytologisch untersucht.

Im Rahmen der zytologischen Untersuchung der ambulanten Patienten wurden folgende pathologischen Befunde erhoben: Pankreatitiden, Pankreasneoplasien, Calcinosen und Pankreasödeme.

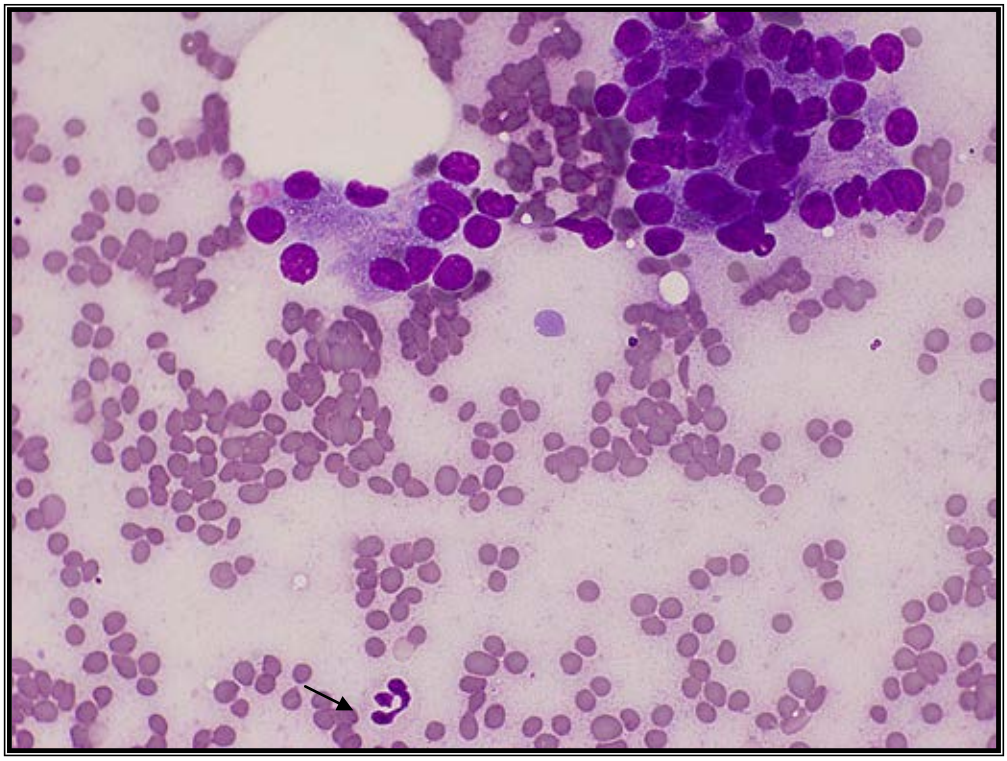

Abb. 44: Katze A18: Azinäre Zellen des Pankreas, Neoplasie heterogenes Zellbild, unterschiedliche Kerngröße; Erythrozyten, Granulozyt (Pfeil), Vergrößerung 400fach

9 der 20 Katzen zeigten einen erhöhten Anteil an Entzündungszellen, hauptsächlich neutrophile Granulozyten (Abb. 44). Bei einer der 9 Proben wurde ein vermehrter Gehalt an Lymphozyten diagnostiziert und somit ein malignes Lymphom mit Infiltration des Pankreas differentialdiagnostisch vermutet.

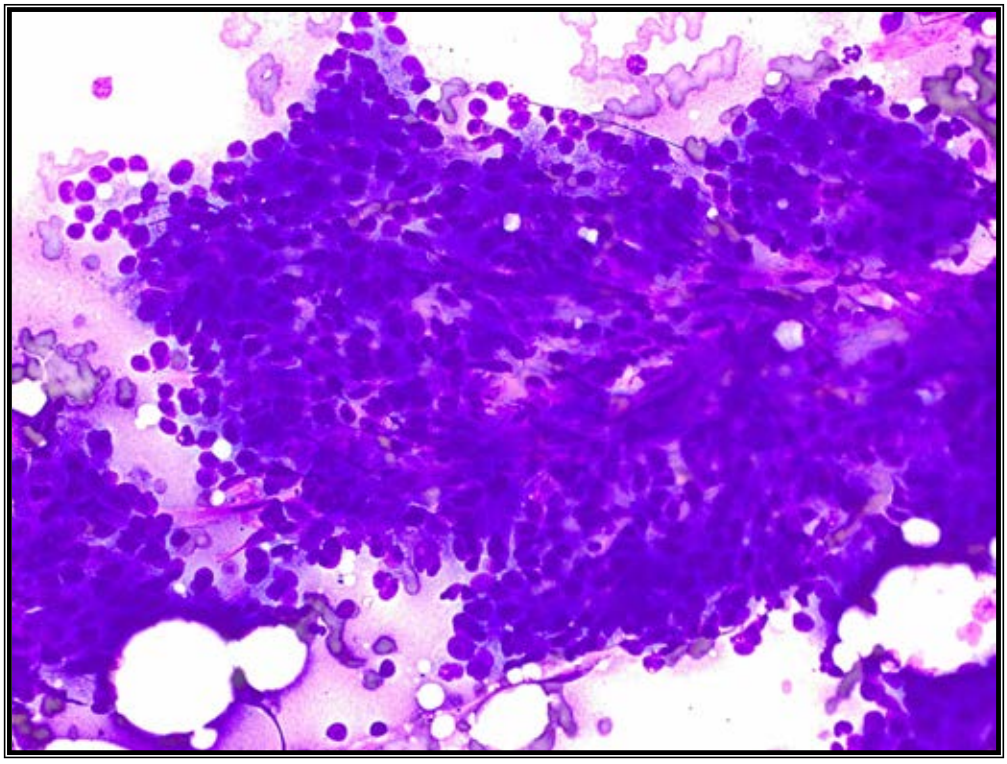

Abb. 45: Katze A18: Sehr hohe Zellzahl, Neoplasie
Zellen liegen in einer dichten Formation, teils spindeliges Aussehen, stellenweise pinkfarbene Matrixproteine, Vergrößerung 200fach

Außerdem zeigten 6 der 20 Proben in der zytologischen Untersuchung Malignitätskriterien und wurden als Pankreasneoplasien diagnostiziert (Abb. 45-47). 3 dieser 6 Patienten zeigten Zellentartungen, die auf ein Karzinom des Pankreas schließen ließen; 1 der 6 Katzen zeigten eine Entartung der epithelialen Zellen des Gangsystems und 2 Katzen zeigten Hinweise auf eine leukotische Infiltration im Sinne eines malignen Lymphoms.

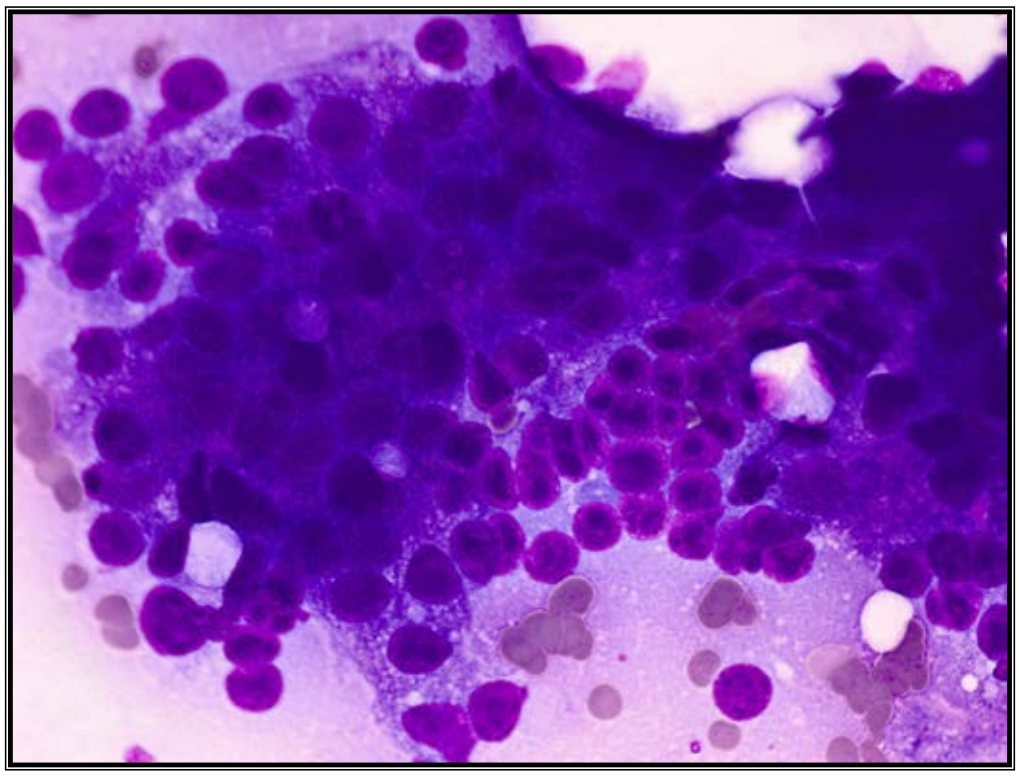

Abb. 46: Katze A18: Hoher Zellgehalt, Neoplasie
unterschiedliche Kerngrößen, zarte Vakuolisierung des Zytoplasmas. Vergrößerung 1000fach

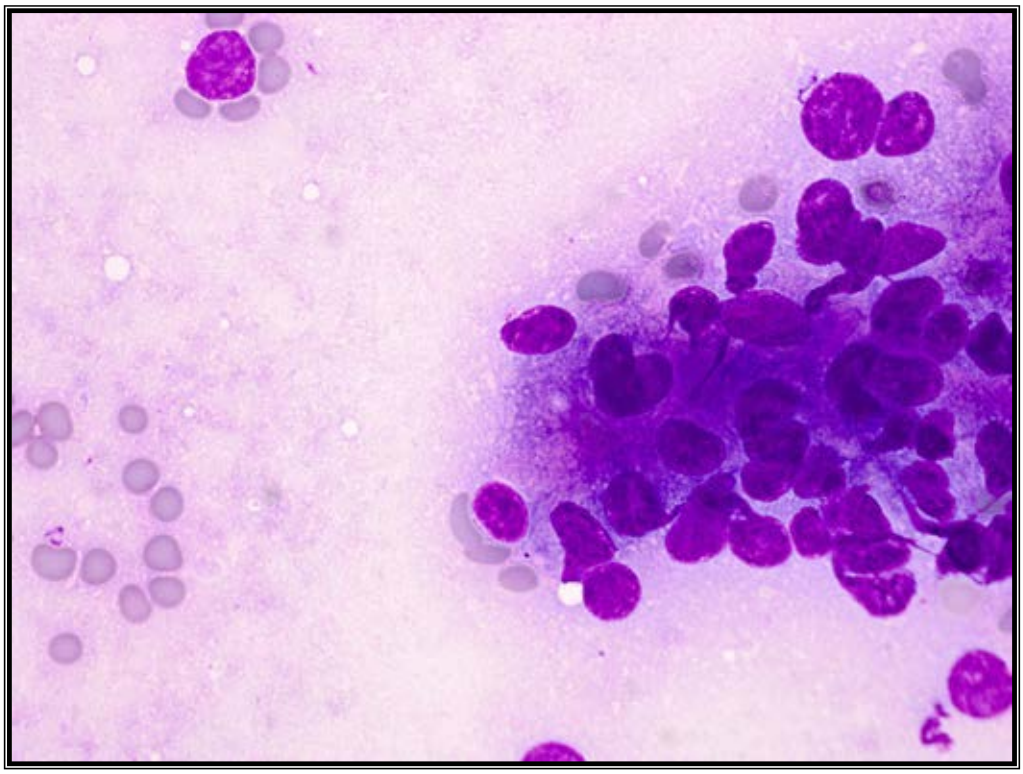

Abb. 47: Katze A18: Hochgradige Anisokaryose, Neoplasie
Vergrößerung 1000fach

Außer den Pankreatitiden und Pankreasneoplasien zeigte 1 Katze eine Calcinose und eine Katze ein Pankreasödem in der zytologischen Untersuchung.
Ein Präparat stellte sich bei der zytologischen Beurteilung unauffällig dar und eine Probe war nicht diagnostisch.

4.3 Ergebnisse der pathohistologischen Untersuchungen

In den Tabellen 5 und 6 sind die pathohistologischen Untersuchungen im Vergleich mit den sonographischen und zytologischen Befunden aller Katzen aufgelistet. In Tabelle 5 finden sich die Ergebnisse der Untersuchungen der toten Katzen (T1 - T50). In Tabelle 6 sind die Ergebnisse der ambulanten Tiere (A1 – A20) aufgelistet.

4.3.1. Ergebnisse der pathohistologischen Untersuchungen der toten Katzen

Im Rahmen der pathohistologischen Untersuchungen der toten Katzen kamen folgende Veränderungen vor: noduläre Hyperplasien mit oder ohne reaktiver Entzündung, Pankreatitiden, Neoplasien, Amyloidosen/Hyalinosen, Ödeme/Extravasate, Zirrhosen, Sklerosen, Dilatationen des Ausführungsganges, eitrige Katarrhe, Missbildungen, ein prominenter/hyperplastischer Inselapparat und eine Serositis vor.

47 der 50 toten Katzen wurden pathohistologisch untersucht, zum Ausschluss einer histologischen Untersuchung kam es bei den 3 Katzen wegen fortgeschrittener Autolyse. 7 der 47 untersuchten histologischen Präparate waren ohne Besonderheiten (14,9%).

Noduläre Hyperplasien (Abb. 48) kamen bei 32 der 47 toten Katzen bei der pathohistologischen Untersuchung vor (68%). 12 dieser 32 Katzen zeigten im Bereich der Hyperplasien reaktive Entzündungen (37,5%).

Noduläre Hyperplasien zeigen sich makroskopisch als bis zu stecknadelkopfgroße weiße Aufhellungsherde, im histologischen Schnitt sieht man eine umschriebene abnorme Feinstruktur, manchmal auch nur Umfangsvermehrungen normal strukturierter Läppchen des exokrinen Pankreas ohne Anzeichen für autonomes Wachstum. Das umliegende Gewebe ist oft komprimiert. Die Abgrenzung zu Adenomen stellt sich teilweise schwierig dar, wodurch bei 3 der 32 Katzen differentialdiagnostisch Neoplasien angegeben wurden.

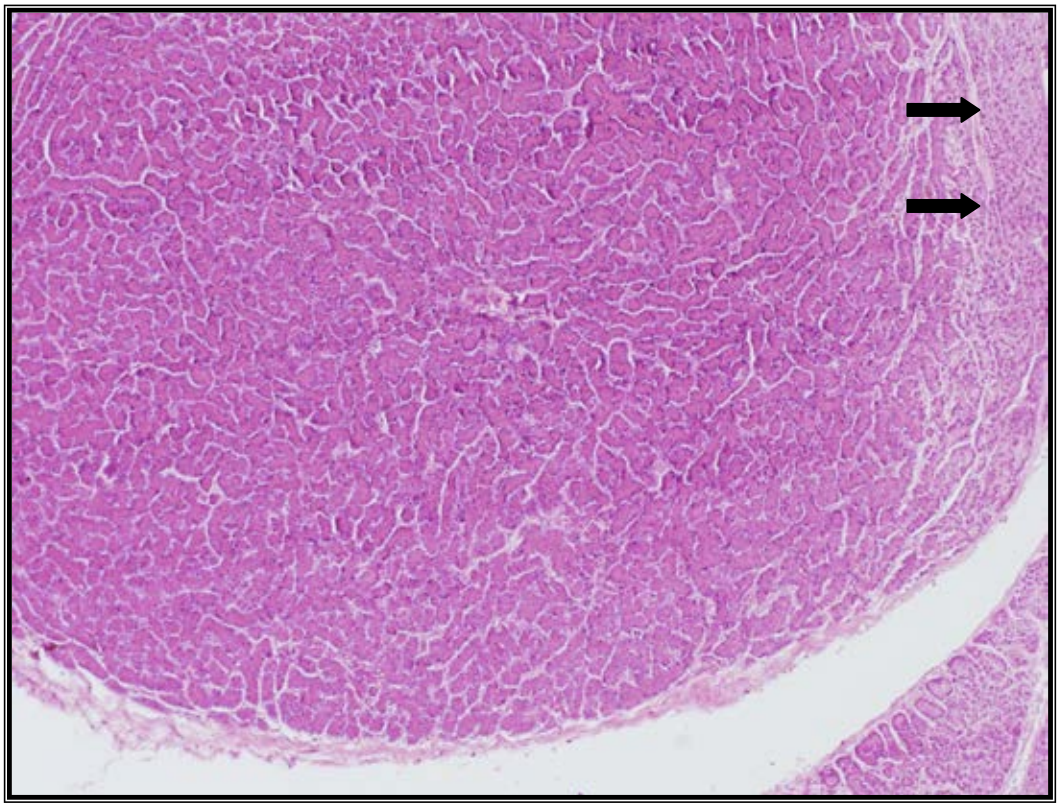

Abb. 48: Katze T48: Noduläre Hyperplasie
Expansiv (konvex) wachsende Läppchenregion, am Rande der Hyperplasie kommt es hier bereits zu einer Druckatrophie (Pfeile).
Vergrößerung 40fach

21 der 47 Präparate wurden mit entzündlichen Veränderungen diagnostiziert (44,7%). Wovon 19 nicht eitrige (hauptsächlich lymphozytäre) (Abb. 49 und 50) und 2 eitrige Infiltrationen des Pankreas darstellten. Beide zeigten sowohl rein eitrige als auch lymphozytär infiltrierte Areale. 12 der 19 nicht eitrigen (lymphozytären) Entzündungen waren mit nodulären Hyperplasien assoziiert (63,2%).

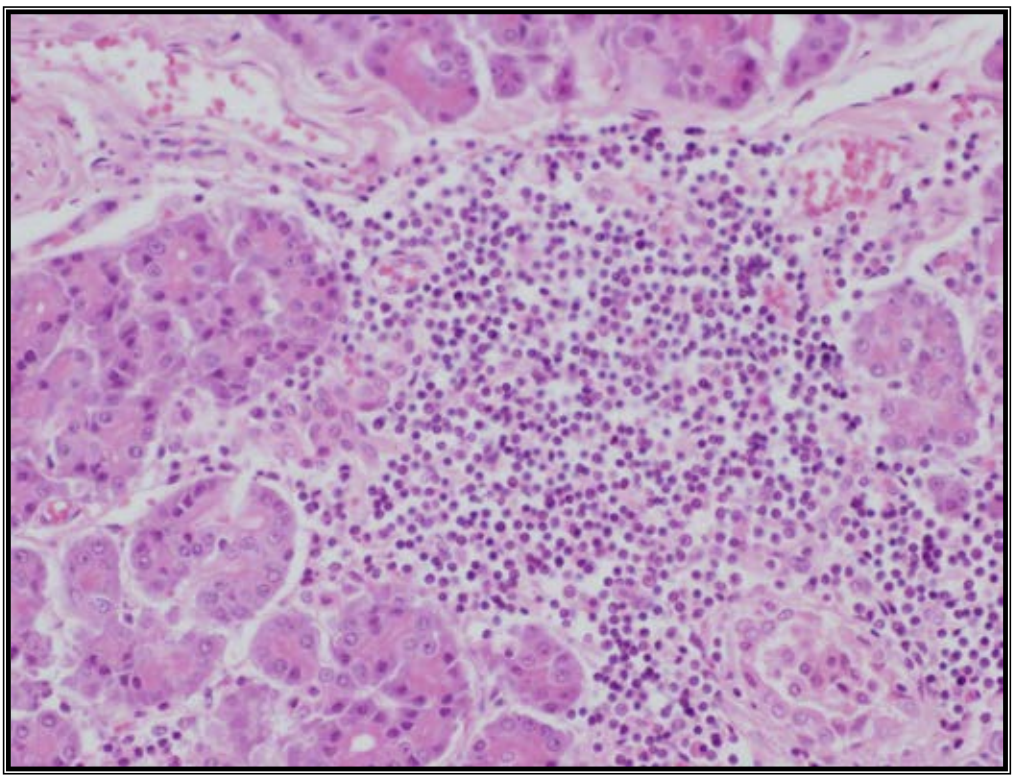

Abb. 49: Katze T47: Chronische nicht eitrige Pankreatitis (lymphozytäre Infiltration), Vergrößerung 200fach

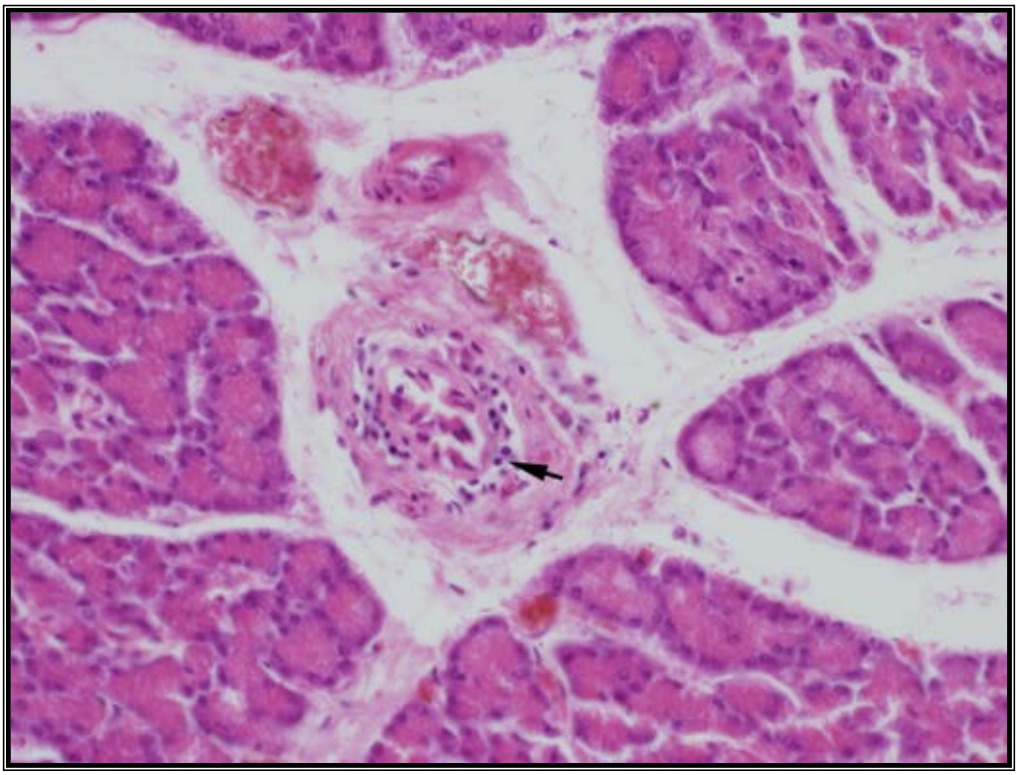

Abb. 50: Katze T48: Chronische nicht eitrige Pankreatitis
Im Bereich eines Ausführungsganges stellt sich eine Lymphozyten-infiltration der Wand (Pfeil) dar. Vergrößerung 200fach

2 der 47 Katzen zeigten histologisch einen eitrigen Katarrh mit Granulozyten im Ausführungsgang (Abb. 52).

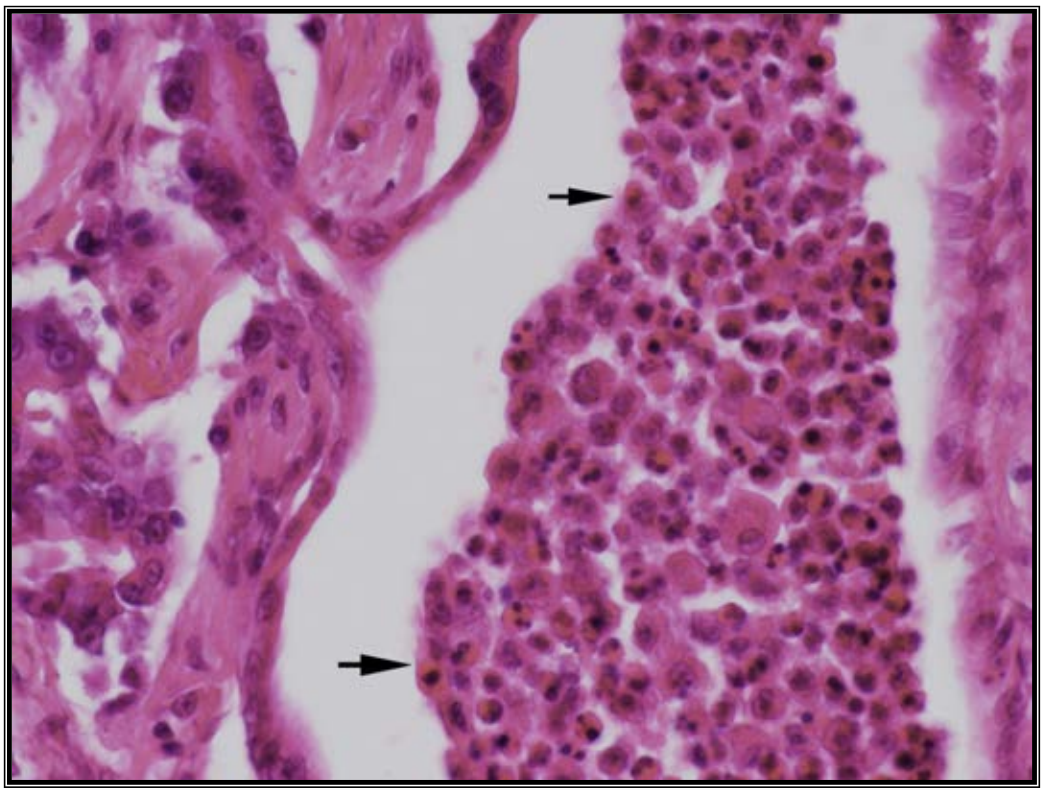

Abb. 51: Katze T37: Eitriger Katarrh in einem Ausführungsgang
Ansammlung neutrophiler Granulozyten (Pfeile) und einiger Makrophagen, Vergrößerung 400fach

In 6 Präparaten wurden Malignitätskriterien gefunden (12,8%). Unter anderem fand sich ein szirrhöses Pankreaskarzinom (Abb. 52 u. 53).

Es handelt sich dabei um ein Karzinom mit besonders stark ausgeprägter bindegewebiger Komponente, sodass die eigentlichen Tumorzellen nur kleine solide Nester und schmale Stränge bilden oder vollständig dissoziiert vorliegen.

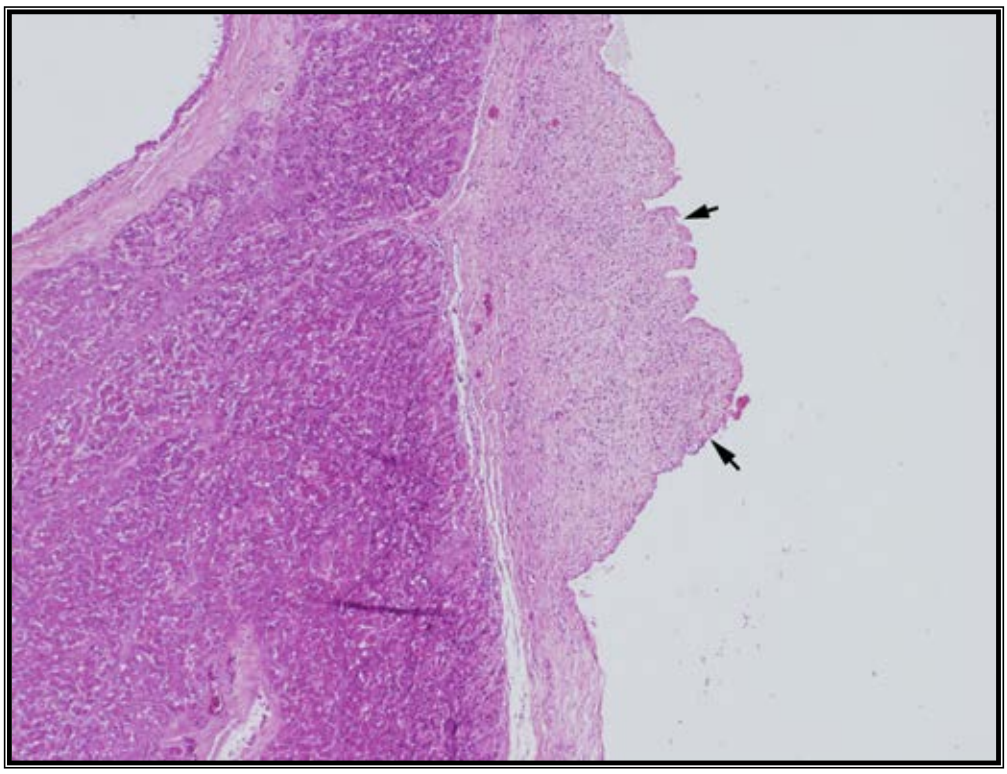

Abb. 52: Katze T36: Szirrhöses Pankreaskarzinom
Differentialdiagnostisch kommt hier eine chronisch proliferative Serositis in Frage. Vergrößerung 40fach

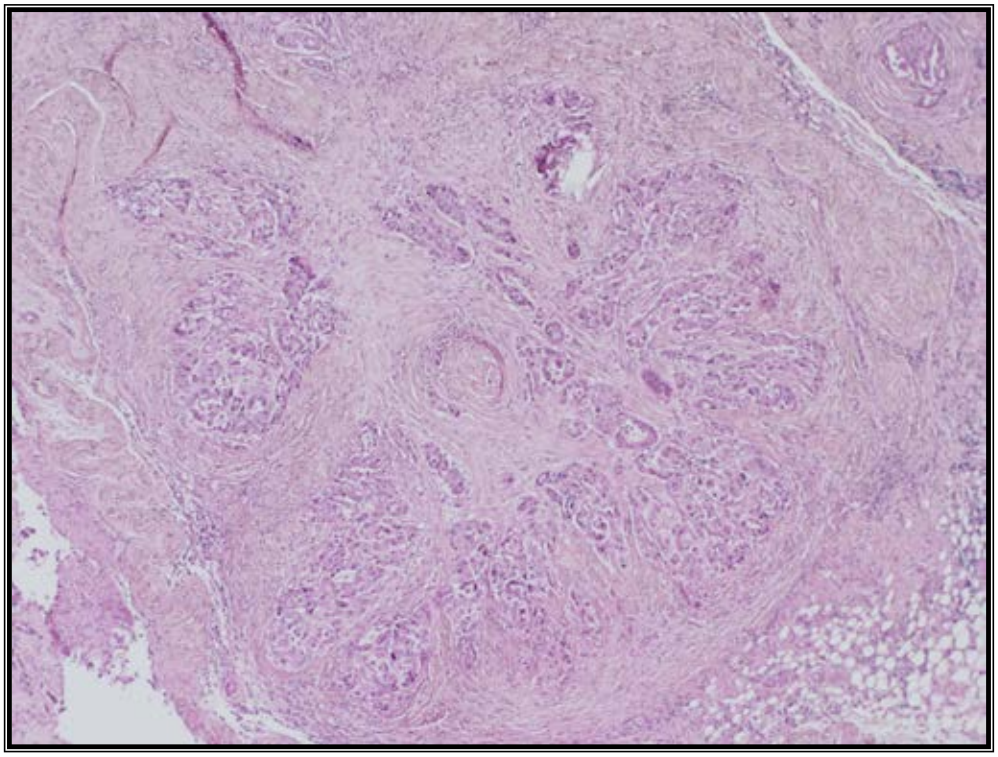

Abb. 53: Katze 36: Szirrhöses Pankreaskarzinom
Vergrößerung 40fach

1 der 6 Katzen mit neoplastischen Entartungen des Pankreas zeigt eine hgr. lymphoidzellige Infiltration im Sinne eines malignen Lymphoms des Pankreasinterstitiums (Abb. 54-56).

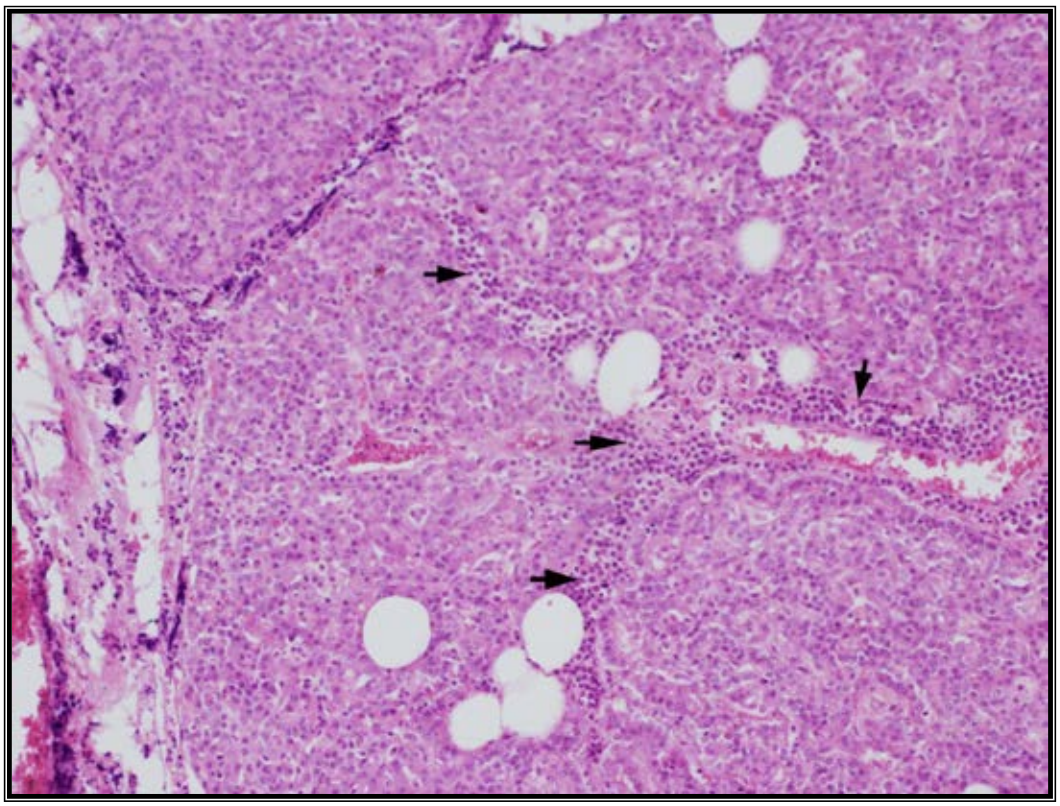

Abb. 54: Katze T50: Leukose
Hochgradige lymphoidzellige (d.h. leukotische) vom interlobulären Interstitium ausgehende Infiltration (Pfeile), Vergrößerung 100fach

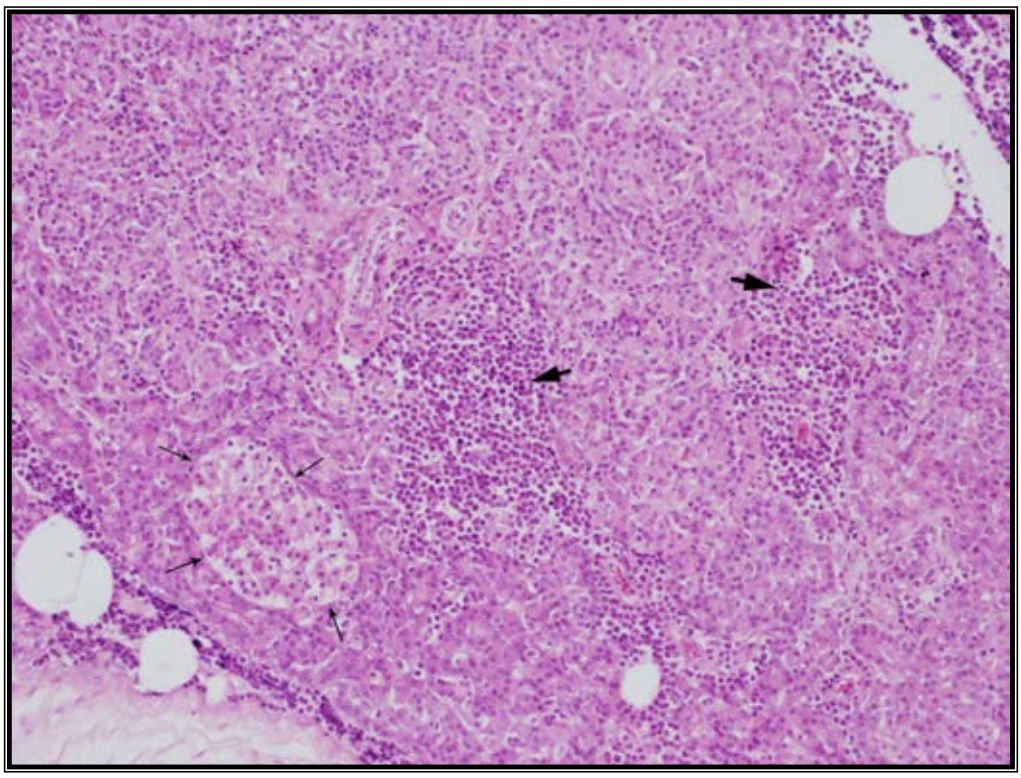

Abb. 55: Katze T50: Leukose
Vergrößerung 100fach; leukotische Infiltration (große Pfeile), Inselapparat (kleine Pfeile)

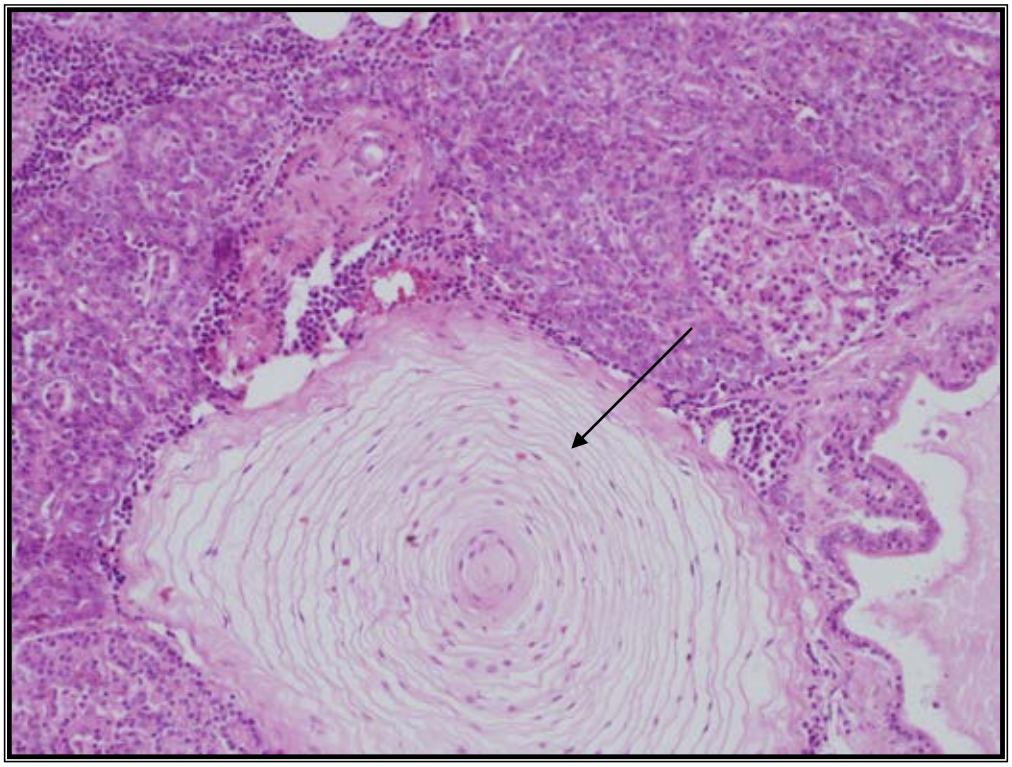

Abb. 56: Katze T 50: Leukose, Vater-Pacini-Körperchen (Pfeil), Vergrößerung 100fach

Bei 5 der 47 Katzen wurde eine Amyloidose bzw. Hyalinose eines Teiles oder des gesamten Inselapparates festgestellt (10,6%). Nach der Spezialfärbung mittels Kongorot stellte sich heraus, dass es sich bei 4 dieser 5 Katzen um eine Amyloidose handelte (Abb. 78).

Eines dieser Präparate stellte sich weder als Amyloidose noch als Hyalinose heraus, es handelte sich hierbei um schwach Mucikarmin positives Material, d.h. es war schleimhaltig. Dieses Präparat – Katze T37 – konnte keiner bekannten histologischen Veränderung des felinen Pankreas zugeordnet werden. In der Ultraschall-untersuchung wurden Zysten bzw. Pseudozysten des Pankreas und eine Dilatation des Ductus pancreaticus dargestellt. In der zytologischen Untersuchung wurden hochprismatische Zellen in hoher Zahl gefunden, die an Flimmerepithelien des Darmtraktes (andeutungsweise Endplatte, exzentrischer Kern, Zuordnung zu einer Basalmembran und sekretbildend) (Abb. 58 u. 59) erinnern. Vermutlich handelt es sich hierbei um eine Hemmungsmissbildung der Embryonalphase, in der es zu einer Verschmelzung von Darmanteilen mit dem Pankreasgewebe kam. Differential-diagnostisch könnte es sich um „tombstone“ Zellen handeln, die in der Human-medizin im Rahmen von Pankreaskarzinomen vorkommen. Sie wurden ebenfalls noch nie im felinen Pankreas gesehen.

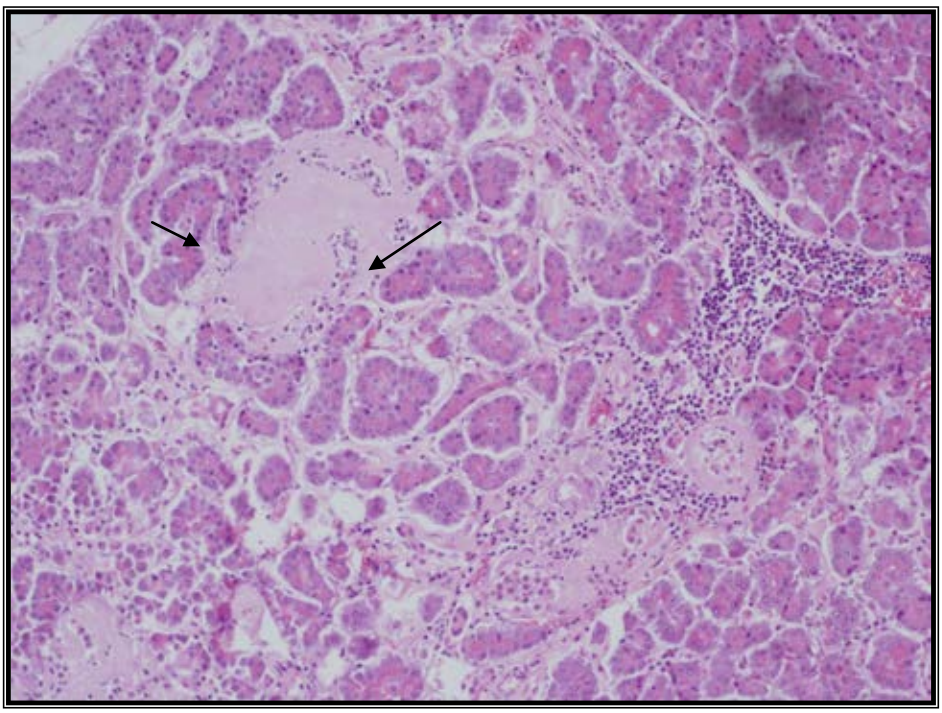

Abb. 57: Katze T47: Amyloidose des Inselapparates
mäßige disseminierte chronische interstitielle interlobuläre Pankreatitis mit Bezug zu den Ausführungsgängen, vollständige Amyloidose des Inselapparates (Pfeile), Vergrößerung 100fach

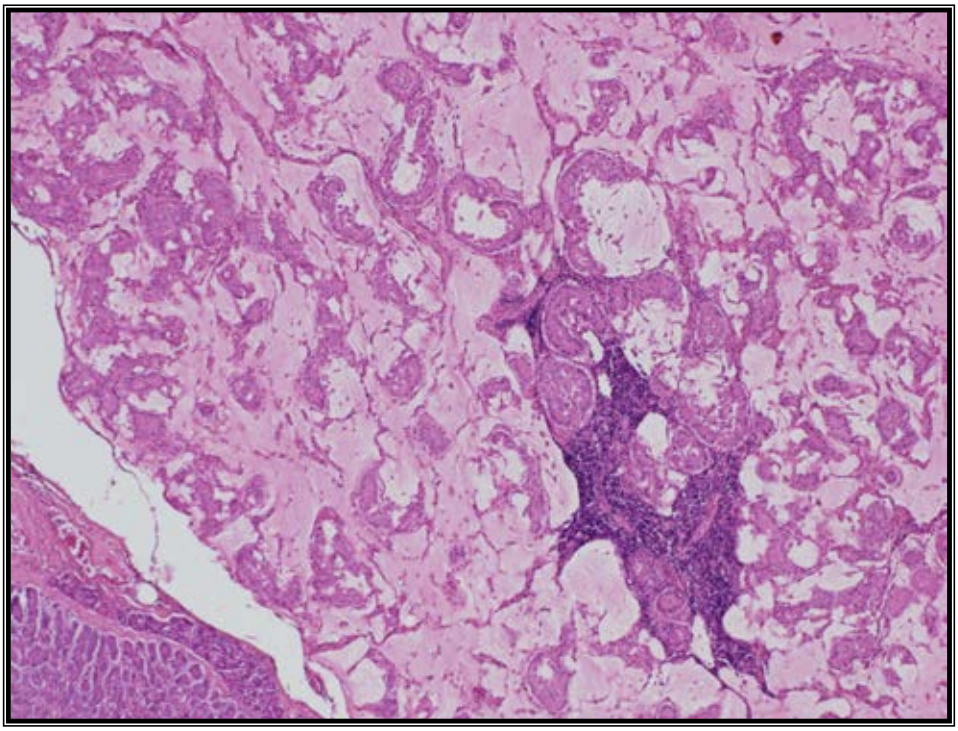

Abb. 89: Katze T37: Verdachtsdiagnose Amyloidose vor Kongorotfärbung,
im Duodenalschenkel massiver, lobulär begrenzter Ersatz mehrerer Läppchen, Lymphozyteninfiltration, Vergrößerung 40fach

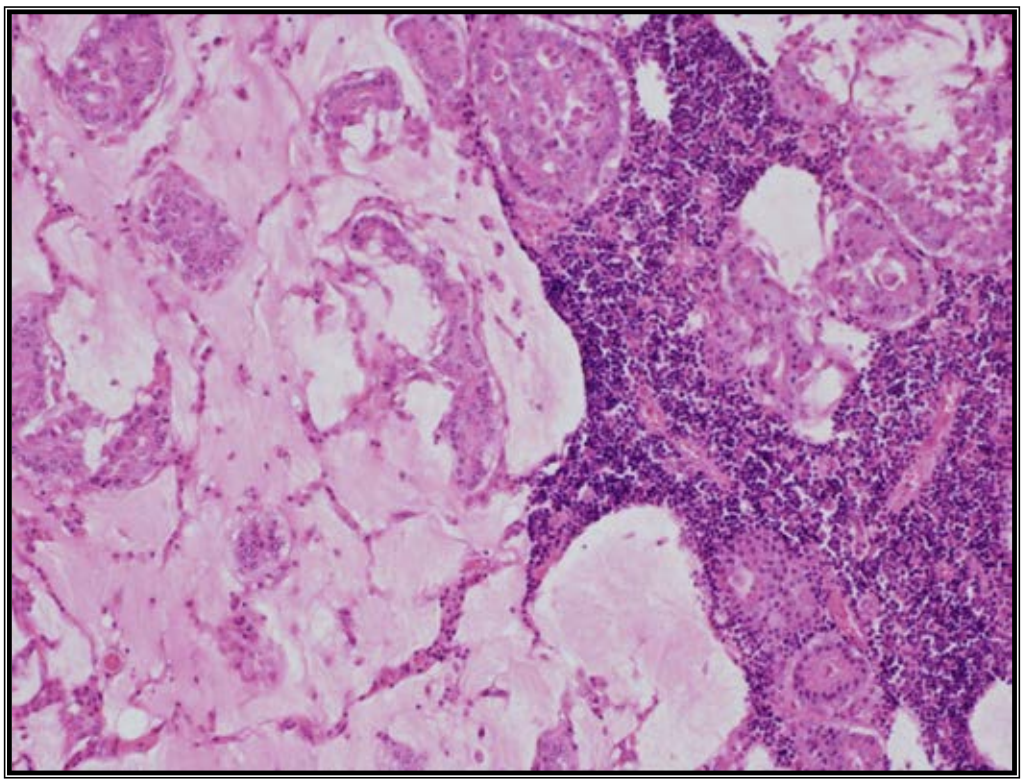

Abb. 59: Katze T37: Verdachtsdiagnose Amyloidose vor Kongorotfärbung Vergrößerung 40fach

1 der 47 Katzen zeigte eine hgr. Dilatation der Ausführungsgänge (Abb. 60).

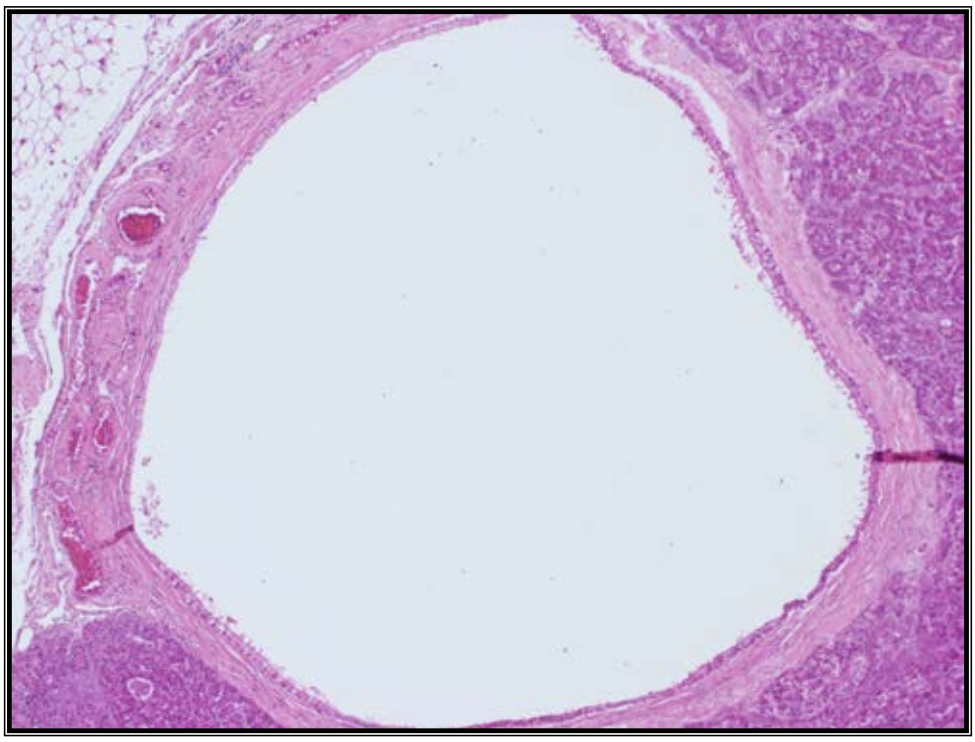

Abb. 60: Katze T36: Dilatation eines größeren Ausführungsganges Wand mäßig sklerosiert, Vergrößerung 40fach

5 der 47 Präparate (10,6%) zeigten eine Sklerose bzw. Zirrhose (Abb. 61).

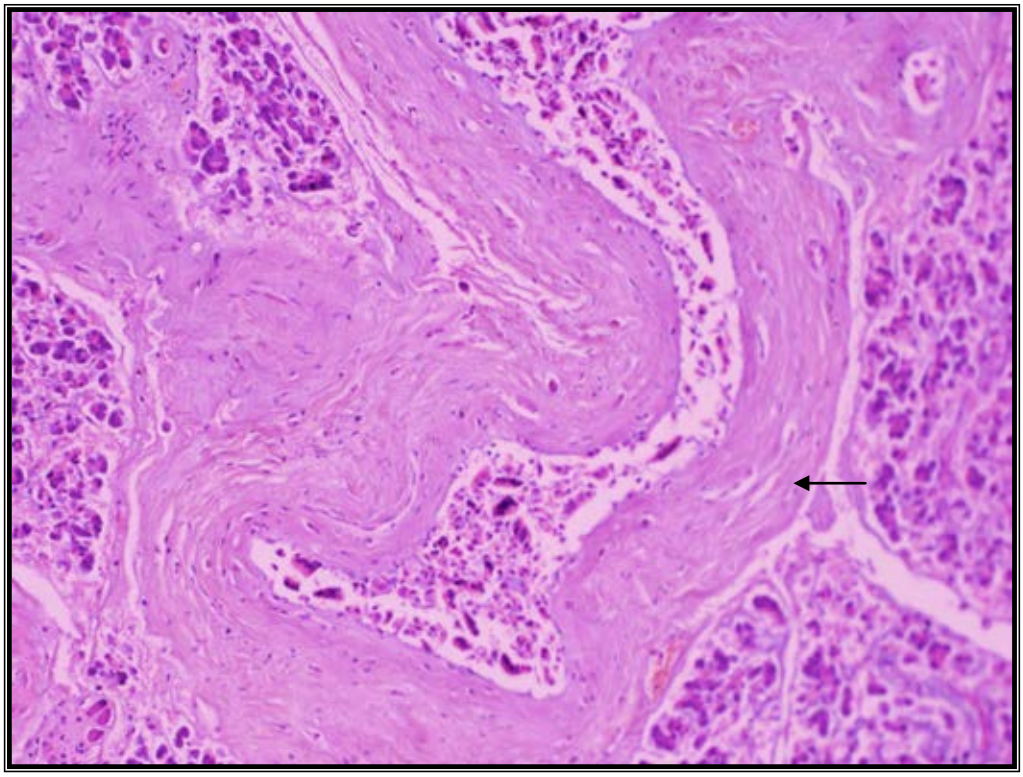

Abb. 61: Katze T36: periduktale Sklerose (Pfeil)
Vergrößerung 100fach

Bei 4 Katzen wurde ein prominenter bzw. hyperplastischer Inselapparat diagnostiziert (Abb. 62).

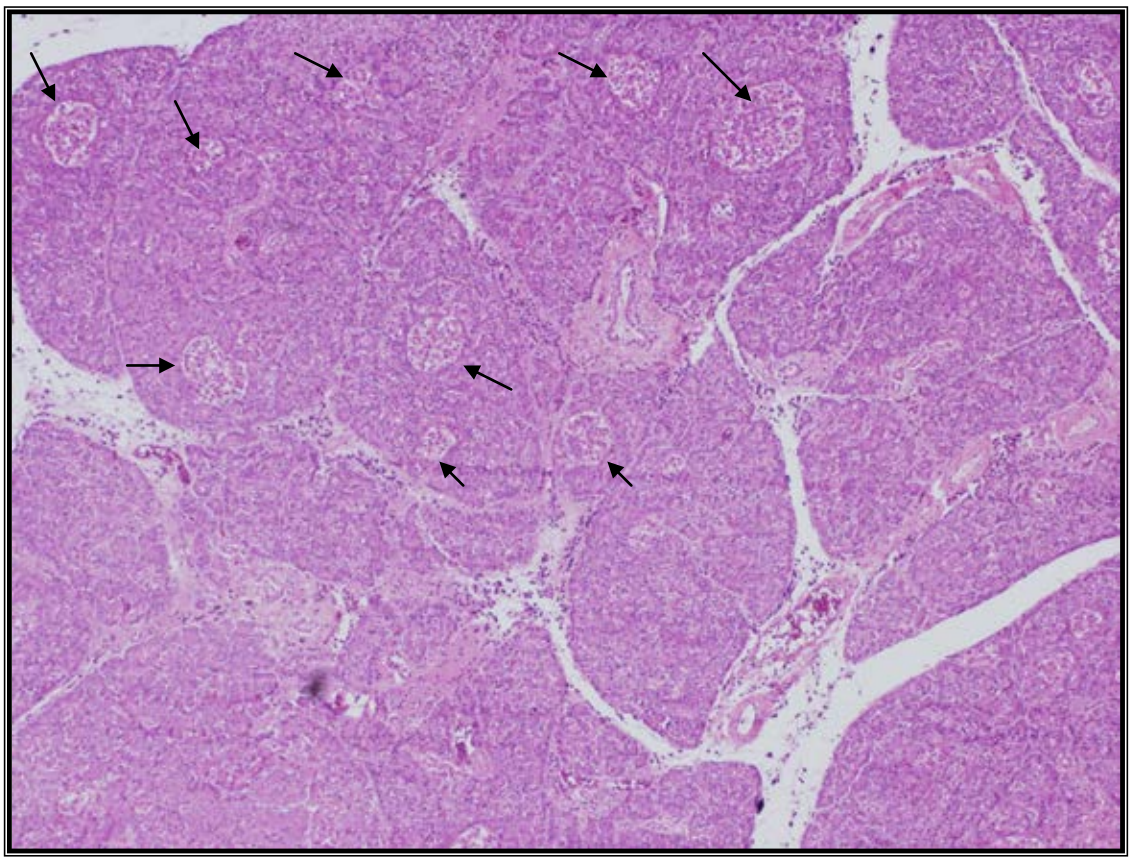

Abb. 62: Katze T50: abnorm stark entwickelter Inselapparat (Pfeile), Vergrößerung 40fach

Außerdem wurde bei 4 Katzen eine Missbildung bzw. sonstige Abnormalität des Pankreas diagnostiziert: Bei einer Katze handelte es sich hierbei um eine gemeinsame Lymphknoten-Pankreas-Anlage und bei einer anderen Katze um versprengte Läppchen in der Subserosa. Außerdem bei einer Katze um vereinzelt eingesprengtes Lymphknotengewebe und bei der vierten Katze um einen Inselapparat, der sich in Form von zahlreichen, aber sehr kleine Zellgruppen darstellte.

4.3.2 Ergebnisse der pathohistologischen Untersuchungen der ambulanten Patienten

7 der 20 ambulanten Katzen wurden euthanasiert oder verstarben an ihrer Erkrankung und wurden pathohistologisch untersucht.

Bei den untersuchten Proben wurden folgende Veränderungen diagnostiziert:

5 der 7 Katzen zeigten eine Pankreatitis, 2 der 7 Katzen eine Pankreasnekrose, 2 Katzen eine Narbenbildung bzw. Fibrosierung des Pankreas, 2 Katzen noduläre Hyperplasien und 2 Katzen eine Neoplasie. Zusätzlich zeigten 4 Katzen eine Peritonitis bzw. Fettgewebsnekrosen in der direkten Umgebung des Pankreas.

4.4 Vergleich der Untersuchungsverfahren untereinander

4.4.1 Vergleich der Untersuchungsergebnisse der toten Patienten

Bei 44 Katzen wurden sowohl sonographische, als auch zytologische, Untersuchungen durchgeführt und mit der Pathohistologie verglichen.

ad Diagnose „ohne Besonderheiten“

Die untersuchten Proben zeigten bei 21 von 44 Katzen sowohl in der zytologischen als auch in der sonographischen Untersuchung übereinstimmend keine Besonderheiten. Beide Untersuchungsverfahren zeigten bei 9 von 44 Patienten übereinstimmend pathologische Veränderungen. Dadurch erreichen die beiden Testverfahren einen signifikanten Zusammenhang und eine Übereinstimmung von annähernd 70% in dem Befund „ohne Besonderheiten“. Hingegen stimmte die Diagnose „ohne Besonderheiten“ nur bei 7 von 47 Katzen im Vergleich Ultraschall und Histologie überein. In der sonographischen Untersuchung wurden die Proben weitere 20x als „ohne Besonderheiten“ diagnostiziert, wobei hier in der histologischen Untersuchung Veränderungen gesehen wurden. Demnach wurden im Ultraschall um den Faktor 3,8 öfter keine Veränderungen am Pankreas der toten Katzen gesehen als in der Histologie.

ad Diagnose „noduläre Hyperplasien“

Die Diagnose „noduläre Hyperplasien“ wurde in der zytologischen Untersuchung nicht gestellt, wobei diese Veränderung im Ultraschall bei 17 von insgesamt 44

Katzen, die sowohl zytologisch als auch sonographisch untersucht wurden, gesehen wurde. In der histologischen Untersuchung wurde die Diagnose „noduläre Hyperplasien“ bei 32 von 47 histologisch untersuchten Proben gestellt.

In der Ultraschalluntersuchung wurden bei 15 dieser 47 Katzen „noduläre Hyperplasien“ gesehen. Alle im Ultraschall diagnostizierten „nodulären Hyperplasien“ wurden in der histologischen Untersuchung bestätigt, wobei mittels Ultraschall annähernd die Hälfte aller „nodulärer Hyperplasien“ erkannt wurden.

Demnach ist der Zusammenhang zwischen der Ultraschalluntersuchung und der histologischen Untersuchung in Bezug auf die Diagnose „noduläre Hyperplasien“ signifikant und es besteht ein Zusammenhang mittlerer Stärke.

ad Diagnose „Pankreatitis“

Bei den toten Katzen wurde im Ultraschall bei 6 von 50 untersuchten Patienten die Diagnose „Pankreatitis“ gestellt. In 2 der 44 untersuchten zytologischen Proben wurde die Diagnose „Pankreatitis“ gestellt, wobei diese beiden Proben im Ultraschall nicht als Pankreatitis diagnostiziert wurden. In der Histologie wurden bei 21 von den 47 Katzen eine Pankreatitis diagnostiziert, wobei bei 5 dieser Katzen übereinstimmend in der sonographischen Untersuchung die Diagnose „Pankreatitis“ gestellt wurde.

ad Diagnose „Ödem“

Die Diagnose Ödem konnte in der zytologischen Untersuchung nicht sicher gestellt werden. In der Ultraschalluntersuchung zeigte 1 Katze diese Veränderung, wobei in der histologischen Untersuchung bei weiteren 3 Katzen ein Ödem des Pankreas diagnostiziert wurde und das Ödem bei der einen Katze bestätigt werden konnte. Dadurch erreichten die beiden Untersuchungsverfahren eine Übereinstimmung von über 93%. Jedoch kommt diese Übereinstimmung unter anderem durch das seltene Vorhandensein der Erkrankung zustande.

ad Diagnose „Neoplasie“

Im Vergleich Zytologie und Ultraschall ergaben sich bei den Neoplasien ein signifikant starker Zusammenhang und eine starke Übereinstimmung. Bei 3 der 44 untersuchten Katzen wurde im Ultraschall die Verdachtsdiagnose „Neoplasie“ gestellt, die in der Zytologie bestätigt werden konnte.
Auch in der Histologie konnten bei 2 Katzen die Verdachtsdiagnose „Neoplasie“ bestätigt werden, wobei in der histologischen Untersuchung bei weiteren 4 Patienten die Diagnose „Neoplasie“ gestellt wurde, die im Ultraschall nicht erkannt werden konnte. Dies ergab eine Übereinstimmung von 89,36% zwischen den Untersuchungsverfahren Histologie und Ultraschall.

ad Diagnose „Amyloidose“

Die Diagnose „Amyloidose“ wurde in der sonographischen Untersuchung bei einer Katze gestellt und in der Zytologie bei keiner der untersuchten Proben. Die Verdachtsdiagnose der Ultraschalluntersuchung wurde in der Histologie bestätigt und darüber hinaus bei weiteren 3 Katzen diagnostiziert, die in der sonographischen Untersuchung nicht gestellt wurde.

ad Diagnose „Hyperplasie des duktalen Gewebes“

Die Verdachtsdiagnose „Hyperplasie des duktalen Gewebes“ wurde in der Ultraschalluntersuchung insgesamt bei 5 der 44 zytologisch untersuchten Katzen gestellt. Bei 2 dieser Katzen stimmte die Diagnose mit der zytologischen Untersuchung überein. Im Ultraschall wurde diese Diagnose um den Faktor 1,67 öfter gestellt als in der Zytologie.

ad Diagnose „Dilatation des Ausführungsgangsystems“

In der Ultraschalluntersuchung wurde diese Diagnose unter Anbetracht der höchsten Referenzwerte in den Literaturangaben bei einer Katze gestellt. Leider konnte diese Diagnose in der histologischen Untersuchung nicht bestätigt werden, sondern wurde in der Histologie bei einer anderen Katze diagnostiziert.

4.4.2 Vergleich der Untersuchungsergebnisse der ambulanten Patienten

ad Diagnose „Pankreatitis“

Bei 14 der 20 ambulanten Katzen wurde die Verdachtsdiagnose „Pankreatitis“ mittels Ultraschall gestellt. Bei 18 der 20 Patienten wurden zytologische Proben mittels Feinnadelbiopsie entnommen und bei 9 dieser Katzen wurde die Diagnose „Pankreatitis“ in der Zytologie bestätigt. Eine positive Übereinstimmung im Nichtvorhandensein einer Pankreatitis ergab sich in 5 Fällen, dadurch kam es zu einer signifikanten Übereinstimmung von 77,78% zwischen Ultraschall und Zytologie, wobei im Ultraschall die Diagnose „Pankreatitis“ um den Faktor 1,4 öfter diagnostiziert wurde als in der Zytologie.

Bei 8 Katzen wurde im Rahmen einer Sektion das Pankreas histologisch untersucht. Bei der Hälfte dieser 8 Katzen wurde sowohl im Ultraschall als auch in der Histologie die Diagnose „Pankreatitis“ gestellt. Bei je einer Katze wurde im Ultraschall bzw. in der Histologe nicht übereinstimmend mit der jeweilig anderen Untersuchungsmethode die Diagnose „Pankreatitis“ gestellt. Demnach kamen die beiden Methoden Sonographie und Histologie zu einer Übereinstimmung von 75% in der Diagnose „Pankreatitis“. Es besteht demnach ein signifikanter Zusammenhang mittlerer Stärke zwischen den beiden Untersuchungsverfahren bei der Diagnose „Pankreatitis“.

ad Diagnose „Neoplasie“

Bei 7 der 18 zytologisch untersuchten Patienten wurde im Ultraschall die Verdachtsdiagnose „Neoplasie“ gestellt, die bei 5 Katzen mittels Zytologie bestätigt werden konnte. Demnach kamen die beiden Untersuchungsmethoden zu einer Übereinstimmung von 83,33%, wobei in der sonographischen Untersuchung eine Neoplasie um den Faktor 1,17 häufiger diagnostiziert wurde.

Bei den ambulanten Patienten, die im Rahmen einer Sektion histologisch untersucht wurden, wurde in der Ultraschalluntersuchung bei 5 Katzen die Verdachtsdiagnose „Neoplasie“ des Pankreas gestellt, bei 2 Katzen wurde diese Diagnose in der Histologie bestätigt.

Bei 3 Katzen wurde eine Neoplasie des Pankreas sowohl in der sonographischen als auch histologischen Untersuchung übereinstimmend ausgeschlossen. Dies ergab eine Übereinstimmung von 62,5% in den beiden Untersuchungsmethoden, wobei im Ultraschall die Verdachtsdiagnose „Neoplasie“ um den Faktor 2,5 häufiger gestellt wurde als sie in der pathohistologischen Untersuchung bestätigt wurde.

ad Diagnose „noduläre Hyperplasien“

In der Zytologie wurde diese Diagnose, wie bei den toten Katzen, nicht gestellt. In der Sonographie wurde diese Diagnose bei einer der 8 histologisch untersuchten Katzen gestellt und mittels Histologie bestätigt. In der histologischen Untersuchung wurde diese Diagnose bei einer weiteren Katze gestellt. Damit wurde eine signifikante Übereinstimmung von 87,5% erreicht, wobei die Hälfte aller in der Histologie diagnostizierten nodulären Hyperplasien mittels Ultraschall erkannt werden konnten.

ad Diagnose „Nekrose“

Bei einer der 8 histologisch untersuchten Katzen wurde mittels Ultraschall-untersuchung im Vorfeld die Verdachtsdiagnose „Nekrose“ des Pankreas gestellt, welche in der Histologie bestätigt werden konnte. Bei einer weiteren Katze wurde diese Diagnose in der histologischen Untersuchung gestellt, die mittels Ultraschall nicht diagnostiziert wurde. Dies ergab eine Übereinstimmung von 87,5% in den beiden Methoden und es wurde die Hälfte aller Nekrosen mittels Ultraschall diagnostiziert.

4.5 Fazit

Insgesamt wurden 11 verschiedene Diagnosen in der T- und der A- Gruppe durch die Pathohistologie gestellt. In der Ultraschalluntersuchung ergab sich dabei 8 mal, in der zytologischen Untersuchung hingegen 3 mal eine höhere Übereinstimmung zur pathohistologischen Untersuchung.

Die Methode Ultraschall weist bei insgesamt 9 verschiedenen Diagnosen eine durchschnittliche Übereinstimmung mit der Pathohistologie von 78,6% auf. In der zytologischen Untersuchung wurden 5 verschiedene Diagnosen gestellt, die insgesamt auf eine durchschnittliche Übereinstimmung von 73,1% mit den Ergebnissen der Pathohistologie kommen. Lässt man die Tatsache, dass 6 Diagnosen ausschließlich im Ultraschall und 2 nur in der Zytologie gestellt werden konnten, außer Acht, dann ergibt sich bei den verbleibenden 3 Diagnosen ein Verhältnis von 2:1 zugunsten der Ultraschalluntersuchung. Bei den drei durch die pathohistologischen Untersuchungen gestellten Diagnosen, die grundsätzlich mit beiden Verfahren nachgewiesen werden konnten, sind die Übereinstimmungen zur Pathologie beider Verfahren (US: 69,5%; Zyto: 67,2%) annähernd gleich.

Die Diagnose Hyperplasie des duktalen Gewebes wurde in der pathohistologischen Untersuchung nicht gestellt. Es ergaben sich jedoch zwischen den Testverfahren gute Übereinstimmungen von 88,8% bei der A-Gruppe und 91% bei der T-Gruppe (s. Tabellen 5 und 6).

Diese Ergebnisse lassen den Schluss zu, dass die Ultraschalluntersuchung ein geeignetes diagnostisches Mittel zur Abklärung von Pankreaserkrankungen bei der Katze darstellt. Bei einzelnen Erkrankungen hat sich im Laufe der Studie gezeigt, dass die zytologische Untersuchung zur Verifizierung dieser notwendig ist. Bei den Berechnungen zur Übereinstimmung wurde der Pathologie bei der Diagnosestellung eine Sensitivität von 100% zugeordnet. Dass dies nicht ausnahmslos zutrifft, zeigt sich darin, dass die Diagnose Hyperplasie des duktalen Gewebes durch die Pathohistologie nicht gestellt wurde. Dadurch konnte keine Übereinstimmung zwischen der Ultraschalluntersuchung und der Zytologie ermittelt werden.

Tab. 5: Diagnose vergleichend: T-Gruppe

Patient	Ultraschallbefund	Zytologie	Pathohisto
T1	o. B.	ggr. Zellgehalt, o.B.	o. B.
T2	o. B.	nicht durchgeführt	o. B.
T3	o. B.	ggr. Zellzahl, o.B.	o. B.
T4	noduläre Hyperplasien	ggr. Zellgehalt, Pankreatitis (neutrophile Granulozyten)	noduläre Hyperplasien
T5	noduläre Hyperplasien	hgr. Zellgehalt, Konta-mination mit Darminhalt, oB	noduläre Hyperplasien
T6	noduläre Hyperplasien	hgr. Zellgehalt, Konta-mination Darminhalt, o. B.	noduläre Hyperplasien
T7	o.B.	n. df.	o. B.
T8	o. B.	ggr. Zellgehalt, o.B.	noduläre Hyperplasie
T9	Pankreatitis, Pankreasödem,	n. df.	mgr. interstitielles Ödem,
T10	o. B.	ggr. Zellgehalt, Pankreatitis (neutrophile Granulozyten und vereinzelt Lympho-zyten)	Bauchpunktat
T11	o. B.	n. df.	nod. Hyperplasien, Pankreas zirrhose, lymphozytäre Pankreatitis
T12	o. B.	n. df.	nod. Hyperplasie, im Corpus mgr. interst. Ödem, ggr. lymphozytäre Pankreatitis
T13	o. B.	ggr. Zellgehalt, Nekrose/Autolyse	ggr. lymphozytäre Pankreatitis,
T14	noduläre Hyperplasien	ggr. Zellgehalt, o. B.	nod. Hyperplasien, Inselapparat im MS in Form sehr zahlreicher, dafür aber sehr kleiner Zellgruppen
T15	o. B.	hgr. Zellgehalt, o. B.	noduläre Hyperplasien, interstitielle Herdblutungen
T16	Pankreatitis, noduläre Hyperplasien	mgr. Zellgehalt, o. B.	hgr. lymphozytäre Pankreatitis, ggr. Sklerose, noduläre Hyperplasien

Tab. 5: Diagnose vergleichend: T-Gruppe – Fortsetzung

T17	o. B.	mgr. Zellgehalt, o. B.	noduläre Hyperplasien/Adenome, ggr. bis mgr. lymphozytäre Pankreatitis
T18	noduläre Hyperplasien	hgr. Zellgehalt, o. B.	Missbildung in Form einer gemeinsamen Pankreas-Lymphknoten-Anlage, lymphozytäre Pankreatitis, nod. Hyperplasien
T19	Pankreasödem, noduläre Hyperplasien	ggr. Zellgehalt, Darminhalt, o.B.	n.df.
T20	MS nicht darstellbar, DS: o.B.	hgr. Zellgehalt, o. B.	Adenom bzw. Adenokarzinom mit reaktiver lymphozytärer Pankreatitis
T21	o. B.	hgr. Zellgehalt, o. B.	noduläre Hyperplasien, DD: Neoplasie
T22	Pankreaszyste/-pseudozyste, Hyperplasie des duktalen Gewebes	hgr. Zellgehalt, Hyperplasie des duktalen Gewebes	nod. Hyperplasien,
T23	Pankreatitis	mgr. Zellgehalt, o. B.	fibrinös-eitrige bis rein rundzellige Peritonitis, in die Parenchymperipherie des Pankreas einstrahlend, nod. Hyperplasien
T24	MS nicht darstellbar, DS: o.B.	hgr. Zellgehalt, o. B.,	o.B.
T25	noduläre Hyperplasien, Pankreaszyste/-pseudozyste, Hyperplasie/Verkalkung des duktalen Gewebes	mgr. Zellgehalt, o. B.	noduläre Hyperplasien
T26	Pankreaszysten/-pseudozysten, noduläre Hyperplsien	hgr. Zellgehalt, ggr. Verkalkung und Anzeichen für Zirrhose bzw. Narbenbildung, DD: Neoplasie	nod., teils neoplasieverdächtige Hyperplasien mit herdförmiger lymphozytärer Pankreatitis
T27	o. B.	mgr. Zellgehalt, Kontamination mit Darminhalt, o.B.	nod. Hyperplasien, ggr. lymphozytäre Pankreatitis

Tab. 5: Diagnose vergleichend: T-Gruppe – Fortsetzung

T28	o. B.	mgr. Zellgehalt, o. B.	Corpus: mgr. lymphozytäre Infiltration in der Wand größerer Ausführungsgänge,
T29	Noduläre Hyperplasien	ggr. Zellgehalt, Kontamination mit Darminhalt, o. B.	n. df.
T30	o. B.	hgr. Zellgehalt, o. B.	nod. Hyperplasien
T31	noduläre Hyperplasien,	mgr. Zellgehalt, o. B.	nod. Hyperplasien
T32	o. B.	ggr. Zellgehalt, o. B.	frische Blutungen im interlob. Interstitium, sonst o.B.
T33	o. B.	mgr. Zellgehalt, o. B.	Inselapparat im MS hyperplastisch, Corpus: frische Blutungen
T34	o. B.	ggr. Zellgehalt, o. B.	nod. Hyperplasien, teils mit lymphozytärer Infiltration, Inselapparat Corpus prominent
T35	noduläre Hyperplasien, ggr. Hyperplasie/Verkalkung des duktalen Gewebes des MS	ggr. Zellgehalt, o. B.	nod. Hyperplasien, lymphozytäre Pankreatitis, Amyloidose des Inselapparates
T36	Pankreaszysten/Pseudozysten, Pankreasneoplasie (DD: chronische Pankreatitis)	hgr. Zellgehalt, Pankreaskarzinom, VD: Hyperplasie des duktalen Gewebes	skirrhöses Pankreaskarzinom, hgr. Dilatation mehrerer Ausführungsgänge, Sklerose der Ausführungsgänge, nod. Hyperplasien, lymphozytäre Pankreatitis
T37	Pankreaszysten/Pseudozysten, Dilatation des Ductus pancreaticus, noduläre Hyperplasie, DS: lokale chron. Pankreatitis	mgr. Zellgehalt, Hemmungsmissbildung in Embryonalentwicklung?	Nod. Hyperplasien, teils mit lymphozytärer Pankreatitis, eitriger Katarrh Ausführungsgänge, DS: Material schwach Mucikarmin positiv, d.h. schleimhaltig
T38	o. B.	ggr. Zellgehalt, o. B.	MS: Inselapparat prominent, z.T. hyperplastisch

Tab. 5: Diagnose vergleichend: T-Gruppe – Fortsetzung

T39	o. B.	ggr. Zellgehalt, o. B.	nod. Hyperplasien, teils mit lymphozytärer Pankreatitis, Corpus: teilweise Amyloidose des Inselapparates
T40	o. B.	hgr. Zellgehalt, o. B.	nod. Hyperplasien
T41	chronische Pankreatitis mit Verkalkungen, noduläre Hyperplasie,	hgr. Zellgehalt, Adenom/-Adenokarzinom	nod. Hyperplasien mit lymphozytärer Pankreatitis, DS: Lymphozyteninfiltrationen auch unabhängig von Hyperplasien
T42	DS: nicht darstellbar, MS: o.B.	ggr. Zellgehalt, o. B.	versprengte Läppchen Subserosa
T43	o. B.	mgr. Zellgehalt, o. B.	ggr. Ödem DS
T44	o. B.	Kontamination mit Darminhalt, n. diag.	Nod. Hyperplasien z.T. mit lymphozytärer Pankreatitis, vereinzelt eingesprengtes lymphatisches Gewebe, ggr. Ödem DS
T45	nod. Hyperplasien	ggr. Zellgehalt, Kontamination mit Darminhalt, o. B.	nod. Hyperplasien teilweise mit lymphozytärer Pankreatitis
T46	o. B.	ggr. Zellgehalt, o. B.	o. B.
T47	DD: Pankreasfibrose/-zirrhose/Amyloidose/chron. Pankreatitis, Hyperplasie/Verkalkung des duktalen Gewebes	hgr. Zellgehalt, Hyperplasie des duktalen Gewebes,	lymphozytäre Pankreatitis z.T. auch eitrige Pankreatitis und eitriger Katarrh in den Ausführungsgängen, beginnende Sklerose, nod. Hyperplasien, hgr. Amyloidose des Inselapparates
T48	DS: nicht darstellbar, MS: ggr. Hyperplasie/Verkalkung des duktalen Gewebes; Neoplasie im Bereich des Pankreas (Organursprung nicht sicher)	hgr. Zellgehalt, Pankreasneoplasie (Histiogenese unklar)	nod. Hyperplasien, lymphozytäre Pankreatitis, teilweise Amyloidose des Inselapparates, fokale lob. Zirrhose im Corpus

Tab. 5: Diagnose vergleichend: T-Gruppe - Fortsetzung

T49	MS nicht darstellbar, DS: o.B.	ggr. Zellgehalt, o.B.	nod. Hyperplasien
T50	ggr. inhomogen, sonst o. B.; LK des Pankreas neoplastisch verändert	mgr. Zellgehalt, maligne Neoplasie (Histiogenese unklar)	nod. Hyperplasien, malignes Lymphom mit Infiltration des Pankreas, exokrines Parenchym zelldicht (entzündliche Irritation?), prominenter Inselapparat DS

Tab. 6: Diagnose vergleichend: A-Gruppe

Patient	Ultraschallbefund	Zytologie	Pathohisto
A1	Pankreatitis, Peritonitis	nicht durchgeführt	Pankreatitis, Peritonitis
A2	Pankreasödem, Pankreatitis, Pankreas-nekrose, Peritonitis	Pankreatitis	Pankreasnekrose, Sklerose, Pankreatitis
A3	Pankreatitis, Pankreas-zysten	Pankreatitis	n.df.
A4	Pankreasneoplasie, DD: Lymphadenopathie, noduläre Hyperplasien	n.df.	noduläre Hyperplasie
A5	Pankreatitis, Peritonitis	Pankreatitis	n.df.
A6	Pankreatitis, Pankreas-nekrose, DD: Pankreas-neoplasie	Pankreatitis, DD: Pan-kreasneoplasie (malignes Lymphom)	n.df.
A7	Pankreasneoplasie	Pankreasneoplasie (hochmaligner epithelialer Tumor)	Pankreasneoplasie (metastasierendes, szirrhöses Pankreas-karzinom)
A8	Pankreatitis DD: Pankreasneoplasie DD: Lymphadenopathie; Peritonitis	Pankreatitis	Pankreatitis, Peri-tonitis, Endomykose Gekröselymphknoten

Tab. 6: Diagnose vergleichend: A-Gruppe

A9	Pankreasneoplasie,	Pankreasneoplasie	Pankreasneoplasie (metastasierendes Adenokarzinom), Pankreatitis, noduläre Hyperplasien
A10	Pankreatitis, DD: Pankreasneoplasie	Pankreatitis	o.B.
A11	noduläre Hyperplasien	o.B.	n.df.
A12	Pankreatitis	Pankreatitis	n.df.
A13	Pankreatitis, Peritonitis, Dilatation Ausführungs-gang	Calcinose	Pankreatitis, Peritonitis
A14	Pankreasneoplasie, -zysten	Pankreasneoplasie (Karzinom)	n.df.
A15	Pankreatitis, Pankreas-ödem	Pankreatitis	n.df.
A16	Pankreatitis	Pankreatitis	n.df.
A17	Pankreasödem	Pankreasödem	n.df.
A18	Pankreatitis, Peritonitis	Pankreasneoplasie (malignes Lymphom)	n.df.
A19	Pankreatitis, Pankreas-zysten, Peritonitis	nicht diagnostisch	n.df.
A20	Pankreasneoplasie, DD: Pankreatitis Pankreas-zysten	Pankreasneoplasie (Karzinom)	n.df.

Tab. 7: T-Gruppe: Auflistung der Patienten nach Diagnosen

T-Gruppe	Ultraschall	Zytologie	Pathologie
o.B.	T1, T2, T3, T7, T8, T10, T11, T12, T13, T15, T17, T20, T21, T24, T27, T28, T30, T32, T33, T34, T38, T39, T40, T42, T43, T44, T46, T49, Gesamt: 28	T1, T3, T5, T6, T8, T14, T15, T16, T17, T18, T19, T20, T21, T23, T24, T25, T27, T28, T29, T30, T31, T32, T33, T34, T35, T38, T39, T40, T42, T43, T45, T46, T49, Gesamt: 33	T1, T2, T3, T7, T24, T32, T46, Gesamt: 7
Noduläre Hyperplasien	T4, T5, T6, T14, T16, T18, T19, T23, T25, T26, T29, T31, T35, T37, T41, T45, T47, Gesamt: 17		T4, T5, T6, T8, T11, T12, T14, T15, T16, T17, T18, T21, T22, T23, T25, T26, T27, T30, T31, T34, T35, T36, T37, T39, T40, T41, T44, T45, T47, T48, T49, T50, Gesamt: 32
Pankreatitis	T9, T16, T36, T37, T41, T47, Gesamt: 6	T4, T10 Gesamt: 2	T11, T12, T13, T16, T17, T18, T20, T23, T26, T27, T28, T34, T35, T36, T37, T39, T41, T44, T45, T47, T48, Gesamt: 21
Ödem	T9, T19, Gesamt: 2		T9, T12, T43, T44, Gesamt: 4
Neoplasie	T36, T48, T50, Gesamt: 3	T26, T36, T41, T48, T50, Gesamt: 5	T17, T20, T21, T26, T36, T50, Gesamt: 6
Amyloidose/ Fibrose	T47, Gesamt: 1		T35, T39, T47, T48, Gesamt: 4
Zyste	T22, T25, T26, T36, T37, Gesamt: 5		
Hyperplasie des duktalen Gewebes	T22,T25, T35, T47, T48, Gesamt: 10	T22, T36, T47, Gesamt: 3	T36, Gesamt: 1
Dilatation Ausführungsgang	T37, Gesamt: 1		T36, Gesamt: 1
Missbildung		T37, Gesamt: 1	T14, T18, (T37), T42, T44, Gesamt: 4 (5)

Tab. 8: A-Gruppe: Auflistung der Patienten nach Diagnosen

A-Gruppe	Ultraschall	Zytologie	Pathologie
Pankreatitis	A1, A2, A3, A5, A6, A8, A10, A12, A13, A15, A16, A18, A19, A20, Gesamt: 14	A2, A3, A5, A6, A8, A10, A12, A15, A16, Gesamt: 9	A1, A2, A8, A9, A13, Gesamt: 5
Ödem	A2, A15, A17, Gesamt: 3	A17, Gesamt: 1	
Neoplasie	A4, A6, A7, A8, A9, A10, A14, A20, Gesamt: 8	A6, A7, A9, A14, A18, A20, Gesamt: 6	A7, A9, Gesamt: 2
Zyste	A3, A14, A19, A20, Gesamt: 4		
Noduläre Hyperplasie	A4, A11, A12, Gesamt: 3		A4, A9, Gesamt: 2
Hyperplasie des duktalen Gewebes	A12, Gesamt: 1	A13, Gesamt: 1	
Dilatation Ausführungsgang	A13, Gesamt: 1		
nicht durchgeführt		A1, A4, (A19 – n. diagn.), Gesamt: 2 (3)	A3, A5, A6, A11, A12, A14, A15, A16, A17, A18, A19, A20, Gesamt: 12

Tab. 9: Zusammenfassende Darstellung der Methodenvergleiche bei der T-Gruppe

Verglichene Methoden	Acc	x²	p-Wert[a]	Phi (ϕ)	Kappa (κ)	Bias
US x Patho						US:Patho
Pankreatitis	63,8%	4,15	0,076	0,297	0,214	0,28
Neoplasie	89,3%	8,36	0,039	0,422	0,393	0,50
noduläre Hyperplasien	63,8%	10,32	0,001	0,469	0,360	0,47
Ödem	93,62%	10,98	0,085	0,483	0,379	0,25
Amyloidose	93,62%	10,98	0,085	0,483	0,379	0,25
Dilatation des Ausführungsganges	95,74%	0,02	1,000	-0,022	-0,022	1,00
oB	57,45%	6,09	0,015	0,360	0,230	3,80
Zyto x Patho						Zyto:Patho
Pankreatitis	53,66%	0,80	1,000	-0,140	-0,048	0,05
Neoplasie	87,80%	9,38	0,017	0,478	0,476	0,83
Zirrhose/Sklerose/Narbenbildung	87,80%	0,11	1,000	-0,052	-0,041	0,25
Missbildung	90,24%	0,08	1,000	-0,044	-0,038	0,33
oB	36,58%	1,83	0,310	0,212	0,086	6,20
US x Zyto						US:Zyto
Pankreatitis	84,09%	0,26	1,000	-0,078	-0,069	2,50
Neoplasie	95,45%	25,11	0,001	0,755	0,727	0,60
Hyperplasie des duktalen Gewebes	91,00%	9,77	0,030	0,471	0,453	1,67
oB	68,18%	6,83	0,014	0,394	0,394	0,70

Anmerkungen. [a] Der p-Wert bezieht sich auf den Fisher-Exakt-Test; *$p < 0.05$; **$p < 0,01$.

Tab. 10: Zusammenfassende Darstellung der Methodenvergleiche bei der A-Gruppe

Verglichene Methoden	Acc	x^2	*p*-Wert[a]	Phi (ϕ)	Kappa (κ)	Bias
US x Patho						US:Patho
Pankreatitis	75,0%	1,74	0,464	0,467	0,467	1,00
Neoplasie	62,5%	1,60	0,464	0,447	0,333	2,50
noduläre Hyperplasien	87,5%	3,42	0,250	0,655	0,600	0,50
Peritonitis	75,0%	2,66	0,429	0,577	0,500	2,00
Nekrose	87,5%	3,42	0,250	0,655	0,600	0,50
Zyto x Patho						Zyto:Patho
Pankreatitis	50,0%	0,00	1,000	0,000	0,000	0,75
Neoplasie	100	6,00	0,067	1,000	1,000	1,00
US x Zyto						US:Zyto
Pankreatitis	77,7%	6,92	0,029*	0,620	0,556	1,40
Ödem	94,4%	5,63	0,158	0,544	0,457	3,00
Neoplasie	83,3%	7,48	0,013*	0,645	0,640	1,17
Hyperplasie des duktalen Gewebes	88,8%	0,06	1,000	-0,059	-0,059	1,00

Anmerkungen. [a]Der *p*-Wert bezieht sich auf den Fisher-Exakt-Test; *$p < 0.05$; **$p < 0,01$.

Tab. 11. Vergleichende Darstellung der Methoden hinsichtlich ihrer Übereinstimmung zur Pathohistologie für jede Diagnose

	T-Gruppe		A-Gruppe		Methode mit höchster
Diagnose	US	Zyto	US	Zyto	Übereinstimmung
Pankreatitis	63,8	53,6	75,0	50,0	US
Neoplasie	89,3	87,8	62,5	100	Zyto
noduläre Hyperplasien	63,8	0	87,5	0	US*
Peritonitis	0	0	75,0	0	US*
Nekrose	0	0	87,5	0	US*
Ödem	93,6	0	0	0	US*
Amyloidose	93,6	0	0	0	US*
Dilatation des Ausführungsganges	95,7	0	0	0	US*
Zirrhose/Sklerose/Narbenbildung	0	87,8	0	0	Zyto*
Missbildung	0	90,2	0	0	Zyto*
Ohne Besonderheiten (oB)	57,4	36,5	0	0	US
Durchschnittliche ACC (%)	79,6	71,2	77,5	75,0	
Anzahl an gestellten Diagnosen	7	5	5	2	

Anmerkungen. *Diese Diagnose wurde ausschließlich mit der entsprechenden Methode gestellt.

5. DISKUSSION

5.1 Diskussion Patienten

Im Rahmen der vorliegenden Arbeit sollte überprüft werden, ob die Ultraschall-untersuchung eine geeignete diagnostische Methode zur Erkennung von Pankreato-pathien darstellt. Hierfür wurden 50 Katzen (T-Gruppe), die zwischen Juni und September 2008 verstarben oder euthanasiert wurden, sonographisch untersucht. Hierbei wurde darauf geachtet, dass der Zeitpunkt des Todes nicht länger als 24 Stunden zurück lag, um Verfälschungen durch Autolyseveränderungen zu ver-meiden. Die mittels Ultraschall gestellte Diagnose wurde jeweils mittels zytologischer und histologischer Untersuchung überprüft. Da die histologische Diagnose als anerkannteste Methode zählt [GEYER, 1973; GEYER u. SCHÄFER, 1979; TWEDT, 2001], wurde diese hierbei als Standard festgelegt und dadurch auch die Zuverlässigkeit der zytologischen Untersuchung überprüft.

Neben den toten Patienten wurden 20 ambulante Patienten (A-Gruppe) mit dem Verdacht auf Pankreaserkrankungen in die Studie aufgenommen. Es handelte sich jeweils um Patienten, bei denen ebenfalls weiterführende Untersuchungen im Rahmen einer Zytologie, Chirurgie oder Sektion vorgenommen wurden. Da die ambulanten Patienten mit Verdacht auf Pankreaserkrankungen untersucht wurden, war bei diesen die Häufigkeit und Schwere an diagnostizierten Pankreatopathien deutlich höher als bei den toten Patienten ohne bekannte Vorerkrankung.

Die Katzen der T-Gruppe waren im Mittel deutlich jünger als die Patienten der A-Gruppe (T Mittel: 8,8Jahre, A Mittel: 10,8Jahre). Die jüngste Katze in der T-Gruppe war 3 Monate alt und die jüngste Katze in der A-Gruppe war 1 Jahr alt. Diese Tatsache ergab sich daraus, das die Katzen aus der T-Gruppe zum Teil auch an Jungtiererkrankungen wie Parvovirose verstarben und man aufgrund der Beobachtungen aus der A-Gruppe davon ausgehen muss, dass eher Katzen mittleren bis höheren Alters an klinisch manifesten Pankreaserkrankungen leiden.

Bei den ambulanten Patienten gab es hingegen auch deutlich jüngere Katzen mit schweren Pankreatopathien. Katze A7 litt beispielsweise mit 4,5 Jahren an einem metastasierenden, szirrhösen Pankreaskarzinom.

5.2 Diskussion Methode

Die Katzen der T-Gruppe wurden jeweils direkt nach der Euthanasie oder nach dem Versterben sonographisch untersucht. Hauptaugenmerk galt hierbei dem Pankreas und seiner Umgebung inklusive dem Magendarmtrakt. Nach der Ultraschalluntersuchung wurden erst transabdominal ultraschallgestützte Feinnadelaspirationsbiopsien angefertigt. Nach Entnahme des Pankreas wurden dann auch direkte zytologische Proben des Organs entnommen. Dadurch konnte die Treffsicherheit und der Zellgehalt in der T-Gruppe deutlich erhöht werden, jedoch ist zu bedenken, dass es in der Praxis ein hohes Maß an Routine des Untersuchers erfordert, um ähnliche Ergebnisse zu erzielen.

Zum Ausschluss von zytologischen Untersuchungen kam es bei 6 Katzen aufgrund fortgeschrittener autolytischer Prozesse des Pankreas oder starker Kontamination mit Darminhalt. Nach Fixierung des Organs in formalinhältiger Lösung wurde jeweils ein histologischer Schnitt des Duodenalschenkels, des Corpus und des Milzschenkels untersucht. Zum Ausschluss einer histologischen Untersuchung kam es bei 3 Katzen aufgrund deutlich fortgeschrittener Autolyse des Organs. Waren makroskopisch Veränderungen am Pankreas sichtbar, wurde an dieser Stelle ein weiterer Schnitt durchgeführt. Da kleine Veränderungen im Inneren des Organs an der Oberfläche makroskopisch nicht sichtbar sind, konnte es aufgrund der drei Routineschnitte zu einem Nichterkennen der Erkrankung kommen. Für eine höhere Trefferquote an kleinen Veränderungen sollte überlegt werden, in einer Folgestudie mehrere Schnitte durchzuführen.

Bei den ambulanten Patienten mit Verdacht auf Pankreaserkrankungen wurde jeweils eine Ultraschalluntersuchung und in den meisten Fällen Verlaufskontrollen durchgeführt. Zur Diagnosesicherung wurden teilweise Feinnadelaspirationsbiopsien entnommen (18 von 20).

Bei 8 Katzen wurden im Rahmen einer Sektion histologische Schnitte des Pankreas angefertigt. Da die histologische Untersuchung die genaueste Methode darstellt, stellen diese 8 Katzen lediglich eine Stichprobe dar und es sollte in Folgestudien versucht werden höhere Patientenzahlen bei Katzen mit bekannten Pankreaserkrankungen zu erreichen. In Zukunft werden diese Zahlen aber deutlich steigen, einerseits weil verbesserte Gerätetechnik und steigende Erfahrung der Untersucher die Zahl der Diagnosen steigert, andererseits nimmt die Bereitwilligkeit der Patientenbesitzer zu, Erkrankungen ihrer Haustiere abklären zu lassen.

5.3 Diskussion Ergebnisse der toten Katzen (T-Gruppe)

5.3.1 Diagnose noduläre Hyperplasien

Noduläre Hyperplasien werden lt. Literatur als hypo- bis isoechoische Knoten beschrieben, die mit neoplastischen Entartungen, wie Insulinomen, verwechselt werden können [HECHT et al., 2007; PENNINCK, 2008]. In der vorliegenden Studie zeigten sich diese Veränderungen in der sonographischen Untersuchung durchwegs als hyperechogene, stippchenartige bis stecknadelkopfgroße, kreisrunde Herde.

Das Auftreten dieser Veränderung korreliert mit zunehmendem Alter und stellt meist einen Zufallsbefund ohne klinische Symptome dar [FREUDIGER, 1989; GERHARDT u. NOLTE, 2003; STEINER, 2008]. Die Diagnose noduläre Hyperplasien stellte bei den toten Katzen ohne bekannte Vorerkrankung die häufigste Veränderung dar. 34% aller Katzen der T-Gruppe zeigte diesen Befund in der Ultraschalluntersuchung. Es handelt sich hierbei um eine Drüsengewebswucherung, die auf das exokrine Gewebe beschränkt ist und keine Malignitätskriterien aufweist [STEINER, 2008]. In der pathohistologischen Untersuchung stellte diese Diagnose ebenfalls die häufigste Veränderung dar, bei 68% aller Katzen der T-Gruppe wurden noduläre Hyperplasien mit oder ohne begleitender Entzündung diagnostiziert. Da es sich hierbei lediglich um abnorm strukturiertes Drüsengewebe ohne autonomes Wachstum handelt, wurde diese Diagnose in der zytologischen Untersuchung nicht gestellt.

5.3.2 Diagnose „ohne Besonderheiten“

Die beiden Untersuchungsverfahren Ultraschall und Zytologie kamen bei 21 von 44 Katzen der T-Gruppe übereinstimmend zu dem Befund „ohne Besonderheiten“. Hingegen wurde im Ultraschall die Diagnose „ohne Besonderheiten“ im Vergleich zur Histologie um den Faktor 3,8 öfter gestellt. Grund hierfür sieht der Autor dieser Studie in der höheren Sensitivität der Histologie für geringgradige und fokale Veränderungen im Vergleich zur Sonographie. Ursache für das Nichterkennen einer pathologischen Veränderung im Ultraschall liegt im Vorhandensein von Artefakten, beispielsweise kann eine starke Gasfüllung des Magendarmtraktes Artefakte auslösen, oder an Veränderungen, die sich lediglich durch geringgradige Abnormitäten auf Zellebene zeigen.

5.3.3 Diagnose Pankreatitis

Eine Pankreatitis verursacht vor allem im frühen Stadium der Erkrankung nicht immer ausreichende Veränderungen, die mittels Ultraschall nachgewiesen werden können [NYLAND et al., 2002]. Bei der Ultraschalluntersuchung der toten Katzen wurde lediglich bei insgesamt 6 Katzen die Verdachtsdiagnose Pankreatitis gestellt. 5 dieser Katzen zeigten in der histologischen Untersuchung übereinstimmend den Befund Pankreatitis.

Die Diagnose Pankreatitis zeigt eine hohe Übereinstimmung von 84,1% in Ultraschall und Zytologie, jedoch kommt diese Korrelation durch ein Nichterkennen der Erkrankung zustande. In den beiden Untersuchungsverfahren gab es keine positive Übereinstimmung und eine hohe Asymmetrie der Ergebnisse. Dies liegt entweder daran, dass bei den toten Katzen ohne bekannter Vorerkrankung eine Pankreatitis selten vorkam oder die beiden Testverfahren für die Diagnostik einer Pankreatitis nicht geeignet sind. Hinweis hierauf ist die hohe Streuung der positiven Ergebnisse.

Nahezu alle im Ultraschall als Pankreatitis diagnostizierten Veränderungen wurden in der Histologie bestätigt, jedoch wurde diese Diagnose in der histologischen Untersuchung bei weiteren 16 Katzen gestellt. Hierbei handelte es sich häufig um geringgradige, lokale entzündliche Infiltrationen um fokale Veränderungen wie noduläre Hyperplasien.

5.3.4 Diagnose Ödem

Pankreasödeme können mit einer akuten Pankreatitis assoziiert sein, kommen aber auch im Rahmen einer Hypoalbuminämie und einer portalen Hypertension vor [PENNINCK, 2008]. Diese Diagnose wurde in der Ultraschalluntersuchung bei einer Katze gestellt, die in der Histologie bestätigt werden konnte. In der patho-histologischen Untersuchung wurde ein Ödem des Pankreas bei drei weiteren Katzen diagnostiziert. Dies liegt vermutlich daran, dass in der histologischen Untersuchung bereits feine Flüssigkeitsansammlungen im Gewebe dargestellt werden können. Bei der Katze T9 wurde die Diagnose Ödem des Pankreas im Ultraschall und in der Histologie übereinstimmend gestellt. Sie zeigte in der histologischen Untersuchung keine Anzeichen einer Pankreatitis.

Bei dieser Katze wurde auch ein Aszites und subkutane Ödeme, neben einer akuten Lungenmykose, vollständigem Epithelverlust des Dünndarms, Leberveränderungen, Lungenödem und Linksherzhypertrophie diagnostiziert. Demnach können das Ödem und der Aszites aufgrund einer vorhandenen Hypoalbuminämie entstanden sein.

5.3.5 Diagnose Neoplasie

Einen signifikant starken Zusammenhang und eine starke Übereinstimmung zeigten sich bei den Neoplasien des Pankreas. Hier erreichten die Verfahren Ultraschall und Zytologie eine 95,45%ige Übereinstimmung. Jedoch ist zu beachten, dass es sich hierbei auch um eine geringe Zahl an positiven Ergebnissen der Stichprobe handelt.
Primäre Neoplasien stellen ein seltenes Ereignis dar. Die Tumorhäufigkeit geben Patnaik et al. (1975) in einer Autopsiestudie an 3145 Katzen mit 0,5% an [MÜNSTER u. REUSCH, 1998].

In der vorliegenden Studie wurde bei 6 Katzen in der histologischen Untersuchung der Verdacht einer Neoplasie geäußert und war demnach mit 12,8% an der Gesamtzahl der Katzen der T-Gruppe im Vergleich zu Literaturangaben deutlich höher.

5.3.6 Diagnose Amyloidose

Eine der 50 untersuchten Katzen der T-Gruppe zeigte in der Ultraschalluntersuchung ein hochgradig hyperechogen verdichtetes Parenchym und es wurde die Verdachtsdiagnose chronische Pankreatitis mit den Differentialdiagnosen Amyloidose/Hyalinose und Fibrose bzw. Zirrhose gestellt. In der pathohistologischen Untersuchung wurde eine vollständige Amyloidose mit mäßiger chronischer Pankreatitis und beginnender Sklerose festgestellt.

5.3.7 Diagnose Hyperplasie des duktalen Gewebes

5 der 50 Katzen zeigten in der Ultraschalluntersuchung eine vermehrt hyperechogen verdichtete Wand des Ductus pancreaticus. Bei diesen Patienten wurde die Verdachtsdiagnose Hyperplasie des Ductus pancreaticus gestellt. Bei 2 dieser Katzen wurde diese Diagnose übereinstimmend in der Zytologie gestellt, jedoch wurde sie in der Histologie bei keiner Probe diagnostiziert.

Bei beiden Katzen wurden in der Histologie Fibrinkondensate bzw. ein eitriger Katarrh in den Ausführungsgängen gesehen. Demnach könnte eine Verdichtung des Ductus pancreaticus Hinweis auf entzündliche Prozesse im Bereich der Ausführungsgänge geben. In Folgestudien sollte auf diese Veränderungen ein vermehrtes Augenmerk gelegt werden, da sie in der Literatur noch nicht beschrieben werden.

5.3.8 Diagnose Dilatation des Ausführungsganges/Zysten

Der Ductus pancreaticus stellt bei 80% der Katzen den einzigen Ausführungsgang dar und mündet auf der Papilla duodeni major gemeinsam mit dem Ductus choledochus in der Ampulla hepatopancreatica [VOLLMERHAUS u. HABERMEHL, 1994; GERHARDT u. NOLTE, 2003].

Der Durchmesser des Ductus pancreaticus steigt mit zunehmendem Alter der Katze geringgradig an, ohne Vorhandensein einer Erkrankung [MOON et al., 2005; HECHT et al., 2006]. Der obere Referenzwert des Durchmessers des D. pancreaticus wird in der Literatur je nach Alter der in den Studien untersuchten Katzen mit 2,5mm angegeben [ETUE et al., 2001; MOON et al., 2005; HECHT et al., 2006]. Eine der 50 Katzen zeigte in der vorliegenden Studie mit einem Durchmesser von 2,9mm definitiv pathologische Werte und wurde als Dilatation/Stau des D. pancreaticus diagnostiziert. In der zytologischen Untersuchung wurde diese Diagnose nicht gestellt. 5 Katzen zeigten zystische Veränderungen im Parenchym des Pankreas. Bei diesen Veränderungen könnte es sich neben Zysten, Pseudozysten und Abszessen auch um dilatierte orthograd getroffene Ausführungsgänge handeln. Zystische Veränderungen wurden in der Histologie nicht gesehen. Bei der Katze T36 wurden in der Ultraschalluntersuchung zystische Veränderungen diagnostiziert, die sich in der pathohistologischen Untersuchung als dilatierte Ausführungsgänge herausstellten. Demnach stellt laut Auffassung des Autors eine Dilatation des Ausführungsganges die Differentialdiagnose zu zystischen Veränderungen dar, da orthograd getroffene Ausführungsgänge in manchen Fällen nur schwer im Längsschnitt dargestellt werden können, beispielsweise wenn raumfordernde Prozesse das Organ verlagern.

5.4 Diskussion Ergebnisse der ambulanten Katzen (A-Gruppe)

5.4.1 Diagnose Pankreatitis

Da die ambulanten Patienten in dieser Studie jeweils mit Verdacht auf Pankreaserkrankungen vorgestellt wurden, war die Diagnose Pankreatitis deutlich häufiger als in der T-Gruppe ohne bekannte Vorerkrankung. Bei 14 von 20 Katzen wurde in der sonographischen Untersuchung die Verdachtsdiagnose Pankreatitis gestellt (70%). Sowohl in der Zytologie als auch in der Histologie wurde eine hohe Übereinstimmung mit der gestellten Diagnose im Ultraschall erreicht.

Bei den ambulanten Patienten mit Verdacht auf Pankreopathien handelte es sich jeweils um klinisch manifeste Erkrankungen, demnach wurden deutlich bessere Ergebnisse in Bezug auf die Übereinstimmung in den Testverfahren erreicht als bei den Patienten der T-Gruppe. Hieraus lässt sich ableiten, dass im Frühstadium einer Pankreatitis bzw. bei entzündlichen Veränderungen ohne klinische Relevanz die Ultraschalluntersuchung keine geeignete Methode darstellt, jedoch bei klinisch manifesten bzw. fortgeschrittenen Stadien gute Ergebnisse erzielt werden können. Auch in der Literatur wird angegeben, dass eine Pankreatitis vor allem im frühen Stadium nicht immer ausreichende Veränderungen verursacht, die mittels Ultraschall nachgewiesen werden können [NYLAND et al., 2002] und die vorliegende Studie entspricht demnach diesen Ergebnissen.

5.4.2 Diagnose Neoplasie

Bei 7 der insgesamt 18 zytologisch untersuchten Katzen wurde im Ultraschall die Verdachtsdiagnose Neoplasie gestellt. 5 dieser Proben wurden ebenfalls in der Zytologie als Neoplasie diagnostiziert. Von diesen in der Zytologie bestätigten malignen Veränderungen wurden 2 Proben auch histologisch untersucht und dort als Neoplasie (Karzinom) bestätigt. Bei den ambulanten Patienten stellen die insgesamt 8 histologisch untersuchten Patienten mit 2 diagnostizierten Karzinomen eine deutlich häufigere Diagnose als in der Literatur beschrieben dar, jedoch liegt dies mit hoher Wahrscheinlichkeit ebenfalls an der geringen Fallzahl. Mit einer Übereinstimmung von 83,33% zwischen Ultraschall und Zytologie und 62,5% zwischen Ultraschall und Pathologie zeigen die Untersuchungsverfahren einen mittleren bis starken Zusammenhang und die Sonographie erscheint als gutes Diagnostikum zur Untersuchung auf Pankreasneoplasie geeignet.

5.4.3 Diagnose noduläre Hyperplasie

Bei den Katzen mit Verdacht auf Pankreopathien aus der A-Gruppe wurde die Diagnose „noduläre Hyperplasien“ deutlich seltener gestellt als bei den Katzen der T-Gruppe. In der Ultraschalluntersuchung wurde der Verdacht bei einer Katze geäußert. Diese Tatsache könnte an den deutlich ausgeprägteren Veränderungen der A-Gruppe und den dadurch bedingten verminderten Detektion dieser feinen Veränderung liegen. Auf der anderen Seite wäre zu erwarten, dass die Diagnose „noduläre Hyperplasie“ in der A-Gruppe häufiger auffindbar ist, da diese Gruppe im Mittel älter ist und diese Pathologie mit steigendem Alter häufiger gefunden wird [STEINER, 2008]. Diese Abweichung liegt mit hoher Wahrscheinlichkeit an der geringen Fallzahl der ambulanten Patienten und der damit verbundenen verminderten Repräsentativität der Stichprobe. Unabhängig davon zeigt jedoch auch hier die Ultraschalluntersuchung eine signifikante Übereinstimmung mit der Histologie und stellt demnach ein gutes Diagnostikum zur Erkennung dieser Veränderung dar.

6. ZUSAMMENFASSUNG

Katzen mit Pankreaserkrankungen zeigen im Gegensatz zum Hund oft nur unspezifische klinische Symptome wie Anorexie oder Apathie und stellen in der Praxis daher oft eine Herausforderung in der Diagnostik dar. Ziel der vorliegenden Studie war es, die Diagnostik von Pankreaserkrankungen bei der Katze mit Hilfe des Ultraschalls zu verbessern. Zu diesem Zweck wurden im Zeitraum zwischen Juni und September 2008 50 tote Katzen (T-Gruppe) ohne bekannte Vorerkrankungen mittels Ultraschall auf Veränderungen des Pankreas untersucht und die Ergebnisse durch histologische und zytologische Untersuchungen überprüft. Neben den toten Katzen wurden im Zeitraum zwischen 2002 und 2009 20 ambulante Katzen (A-Gruppe) mit Verdacht auf Pankreopathien in die Studie eingeschlossen. Das Pankreas der A-Gruppe wurde in 18 Fällen zytologisch untersucht. Eine pathohistologische Untersuchung des Pankreas wurde bei insgesamt 8 Katzen der A-Gruppe vorgenommen.

Pankreasveränderungen in der T- und A-Gruppe umfassten: noduläre Hyperplasien, Pankreatitis, Ödem, Neoplasie, Amyloidose/Fibrose, Zysten, Hyperplasie des duktalen Gewebes und Dilatation des Ausführungsganges.

In der T-Gruppe wurde die Diagnose noduläre Hyperplasie des Pankreas histologisch am häufigsten gestellt (32/47 Pankreasse). Sonographisch wurden 15 dieser 32 nodulären Pankreashyperplasien erkannt. In der A-Gruppe wurde histologisch in 2 aus 8 Fällen eine noduläre Hyperplasien diagnostiziert und in einem Fall sonographisch erkannt. Eine noduläre Pankreashyperplasie wurde in beiden Gruppen zytologisch nicht beschrieben. Pankreatitis wurde in der T-Gruppe bei 6/50 Katzen sonographisch diagnostiziert. Histologisch wurde diese Veränderung in 5/6 Fällen verifiziert. In den zytologischen Proben kam es hier zu keiner Übereinstimmung. In der A-Gruppe wurde bei 14 aus 20 Patienten eine Pankreatitis sonographisch diagnostiziert. Acht dieser 14 Pankreasse wurden histologisch untersucht, bei 4 Katzen wurde eine Pankreatitis bestätigt. Die Ultraschalluntersuchung erreichte eine Übereinstimmung von 75% mit der Histologie. Bei 18 aus 20 Patienten wurden zytologische Proben entnommen und eine Pankreatitis bei 9 Katzen diagnostiziert, dadurch kam es zu einer Übereinstimmung von 77,78% zwischen Ultraschall und Zytologie.

Pankreasneoplasien wurden bei 3 Katzen der T-Gruppe mittels Ultraschalluntersuchung diagnostiziert und zytologisch bestätigt. Bei zwei dieser Katzen konnte eine Neoplasie histologisch nachgewiesen werden, was eine Übereinstimmung von 89% zwischen den Untersuchungsverfahren Ultraschall und Histologie ergibt. In der A-Gruppe wurde eine Pankreasneoplasie bei 7 aus 20 Katzen sonographisch diagnostiziert. Fünf dieser 7 Pankreasse wurden histologisch untersucht und die Diagnose bei zwei Katzen bestätigt. Dies ergab eine Übereinstimmung von 62,5% zwischen Histologie und Ultraschall. Eine Pankreasneoplasie wurde zytologisch in 6 dieser Fälle diagnostiziert und ergibt eine Übereinstimmung von 83,3% zwischen Ultraschall und Zytologie.

Die Ultraschalldiagnostik ist ein geeignetes, nicht invasives diagnostisches Verfahren zur Darstellung von Pankreasveränderungen bei der Katze. Zur Absicherung der Diagnose sollte eine zytologische oder histologische Untersuchung durchgeführt werden. Diese Studie zeigt außerdem, dass Pankreaserkrankungen auch bei klinisch unauffälligen Katzen vorliegen.

7. SUMMARY

Pancreatic disease in cats is often associated with only non-specific clinical symptoms such as anorexia and lethargy and are therefore more challenging to diagnose than in dogs. The aim of this study was to improve diagnosis of feline pancreatic disease with the help of ultrasonographic imaging. The pancreata in 50 dead cats (T-group) without any known previous diseases were examined ultrasonographically from June to September 2008 and the results were verified by histology and cytology. This control group was compared to a patient group (A-group) consisting of 20 cats examined between 2002 and 2009 and presenting with pancreatic disease. Cytology was performed in 18/20 pancreata of the A-group, while histology was done in a total of 8 cats.

Pancreatic disease in both the T- and A-group included nodular hyperplasia, pancreatitis, edema, neoplasia, amyloidosis/fibrosis, cysts, hyperplasia of the pancreatic duct, and dilated excretory duct.

In the T-group nodular pancreatic hyperplasia was the most common histologic diagnosis (32/47 histology cases). Ultrasonographically, nodular hyperplasia was found in 15 of these 32 pancreata. Nodular hyperplasia was not diagnosed as frequently in the A-group but found ultrasonographically in half the histology cases. Cytology could not confirm this diagnosis.

Pancreatitis was diagnosed ultrasonographically in 6 of 50 cats in the T-group and verified by histology in 5 of these 6 cases but not diagnosed by cytology. In the A-group, pancreatitis was diagnosed in 14 of 20 cats. Eight of these cats were examined histologically and coincided in 75% of the cases. Cytology was performed in 18/20 cats and pancreatitis was diagnosed in 9 of these cases, thereby coinciding in 77,78%.

Pancreatic neoplasia was dignosed ultrasonographically in 3 cats of the T-group and verified cytologically. Histology verified pancreatic neoplasia in 2 of these cats with a correlation of 89%. Neoplasia was diagnosed ultrasonographically in 7 of 20 pancreata in the A-group. Histology was performed in 5 of the 7 cats, pancreatic neoplasia was found in only 2 cats. Pankreatic neoplasia was determined in 6 of these cases by cytology, coinciding by 83,3%.

Ultrasonography is a useful, non-invasive diagnostic tool for feline pancreatic disease. Cytology and histology are necessary for a definitive diagnosis. This study shows, that pancreatic disease is evident even in clinically asymptomatic cats.

8. LITERATURVERZEICHNIS

AKOL, K. G., WASHABAU, R. J., SAUNDERS, H. M., HENDRICK, M. J. (1993): Acute pancreatitis in cats with hepatic lipidosis. Journal of Veterinary Internal Medicine, **7**, 205-209

ALLEN, T. A. (1987): The Endocrine Pancreas. In: DRAZNER, F. H (ed.).: Small Animal Endocrinology, Churchill Livingstone, p. 161-199

ANDREWS, L. K. (1987): Tumors of the exocrine pancreas. In: HOLZWORTH, J. (ed.): Disease of the Cat. W.B. Saunders, Philadelphia, p. 505-507

BAILIFF, N. L., NORRIS, C. R., SEGUIN, B., GRIFFEY, S. M. (2004): Pancreato-lithiasis and Pancreatic Pseudobladder Associated with Pancreatitis in a Cat. Journal of the American Animal Hospital Assoc., **40**, 69-74

BALTHAZAR, E. J. (2000): Pancreatitis. In: GORE, R. M., LEVINE, M. S. (eds.): Textbook of Gastrointestinal Radiology, 2nd ed., p. 1767-1793

BROWNING, T. (1998): Exocrine pancreatic insufficiency in a cat. Australian Veterinary Journal, **76**, 104-106

CHARLES, J. A., (2007): Pankreas. In: MAXIE, M. G. (ed.); Jubb, Kennedy and Palmer's Pathology of Domestic Animals, Vol. 2, Saunders Elsevier, p. 389-423

ETUE, S. M., PENNINCK, D. G., LABATO, M. A., PEARSON, S., TIDWELL, A. (2001): Ultrasonography of the normal feline pancreas and associated anatomic landmarks: A prospective study of 20 cats. Veterinary Radiology & Ultrasound, **42**, 330-336

FREUDIGER, U. (1989): Krankheiten des exokrinen Pankreas der Katze, Berliner und Münchner Tierärztl. Wschr. **102**, 037-043

GERHARDT, A., NOLTE, I. (2003): Krankheiten des exokrinen Pankreas. In: KRAFT, W., DÜRR, U. M. und HARTMANN, K. (Hrsg.): Katzen Krankheiten, Klinik und Therapie 2, Schaper, Hannover, S. 848-856

GEYER, S. (1973): Die laparoskopische Darstellung des Pankreas des Hundes. Tierärztl. Prax., **1**, 433-435

GEYER, S., SCHÄFER, E.H. (1979): Beitrag zur Laparoskopie und Biopsie des Hundepankreas. Tierärztl. Prax., **7**, 367-377

HÄNICHEN, A., MINKUS, G. (1990): Retrospektive Studie zur Pathologie der Erkrankungen des exokrinen Pankreas bei Hund und Katze. Tierärztliche Umschau **45**, 363-368

HECHT, S., HENRY, G. (2007): Sonographic Evaluation of the Normal and Abnormal Pancreas. Clin Tech Small Animal Practice **22**, 115-121

HECHT, S., PENNINCK, D. G., KEATING, J. H. (2007): Imaging findings in pancreatic neoplasia and nodular hyperplasia in 19 cats. Veterinary Radiology & Ultrasound, **48**, 45-50

HECHT, S., PENNINCK, D. G., MAHONY, O. M., KING, R., RAND, W. M. (2006): Relationship of pancreatic duct dilation to age and clinical findings in cats, Veterinary Radiology & Ultrasound, **47**, 287-294

HERMANNS, W. (1999): Bauchspeicheldrüse, exokriner Anteil. In: DAHME, E., WEISS, E. (Hrsg.): Grundriß der speziellen pathologischen Anatomie der Haustiere, 5. Auflage, Enke, Stuttgart, S. 233-242, S. 479-483

HILL, R. C., VAN WINKLE, T. J. (1993): Acute Necrotizing Pancreatitis and Acute Suppurative Pancreatitis in the Cat: A Retrospective Study of 40 Cases (1976-1989). Journal of Veterinary Internal Medicine, **7**, 25-33

HITTMAIR, K. (1997): Ultraschall in der Kleintierpraxis. Enke, Stuttgart

HOFF, F. L., GORE, R. M. (2000): Pancreas: Normal anatomy and examination techniques. In: GORE, R. M., LEVINE, M. S. (eds.): Textbook of Gastrointestinal Radiology, 2nd ed., Saunders, Philadelphia

HUDSON, L. C., HAMILTON, W. P. (1993): Atlas of Feline Anatomy for Veterinarians, Saunders, Philadelphia

KLEINE, K.J., HORNBUCKLE, W. E. (1975): Acute pancreatitis: The radiographical findings in 182 dogs. J. Am. Vet. Radiol. Soc., 19, 102-106

KRAFT, W. (2003): Endokrines Pankreas. In: KRAFT, W., DÜRR, U. M. und HARTMANN, K. (Hrsg.): Katzen Krankheiten, Klinik und Therapie 2, Schaper, Hannover, S. 1024-1032

LIEBICH, H.-G. (1993): Bauchspeicheldrüse. In: LIEBICH, H.-G. (Hrsg.): Funktionelle Histologie. Farbatlas und Kurzlehrbuch der mikroskopischen Anatomie der Haussäugetiere, 2. Auflage, Schattauer, Stuttgart und New York, S. 150-151, S. 203

LIEBICH, H.-G. (2004): Endokrines System. In: LIEBICH, H.-G. (Hrsg.): Funktionelle Histologie der Haussäugetiere: Lehrbuch und Farbatlas für Studium und Praxis, 4. Auflage, Schattauer, Stuttgart, S. 186

LÜERSSEN, D., JANTHUR, M. (2007): Bauchspeicheldrüse. In: NAUTRUP, C. P., TOBIAS, R. (Hrsg.): Atlas und Lehrbuch der Ultraschalldiagnostik bei Hund und Katze, 4. Auflage, Schlütersche Verlagsgesellschaft mbH & Co. KG, Hannover, S. 197-202

MANSFIELD, C.S., JONES, B.R. (2001): Review of feline pancreatitis part one: the normal feline pancreas, the pathophysiology, classification, prevalence and aetiologies of pancreatitis. Journal of Feline Medicine and Surgery, **3**, 117-124

MOON, M. L., PANCIERA, D. L., WARD, D. L., STEINER, J. M., WILLIAMS, D. A. (2005): Age-related changes in the ultrasound appearance of the normal feline pancreas. Veterinary Radiology & Ultrasound, **46**, 238-242

MOSIMANN, W., KOHLER, T. (1990): Pancreas. In: MOSIMANN, W., KOHLER, T. (Hrsg.): Zytologie, Histologie und mikroskopische Anatomie der Haussäugetiere, Paul Parey, Berlin und Hamburg, S. 175-177

MÜNSTER, M., REUSCH, C. (1988): Tumoren des exokrinen Pankreas der Katze. Tierärztl. Praxis **16**, 317-320

NYLAND, T. G., MATTOON, J. S., HERGESELL, E. J., WISNER, E. R. (2002): Pancreas. In: NYLAND, T. G., MATTOON, J. S. (eds.): Small Animal Diagnostic Ultrasound, 2nd ed., W.B. Saunders Company, Philadelphia, p. 144-157

PATNAIK, A. K., LIU, S. K., HURVITZ, A. I., MCCLELLAND, A. J.(1975): Nonhematopoetic Neoplasms in Cats. Journal of the National Cancer Institute **54**, 854-860

PENNINCK, D. (2008): Pancreas, In: PENNINCK, D., D'ANJOU, M.-A. (eds.): Atlas of small animal ultrasonography, Blackwell Puplishing Professional, Iowa, USA, 1st ed., p. 319-337

POHLENZ, J. (1991): Verdauungsapparat. In: SCHULZ, L.-C. (Hrsg.): Pathologie der Haustiere, Teil 1, 1. Auflage, Gustav Fischer Verlag Jena, S. 215-347

REUSCH, C. E. (2006): Update on Feline Diabetes Mellitus. 31th WSAVA Congress 2006 Proceedings

RIEDER, J., SEIPEL, J., BIERMANN, K., NOLTE, I. (2008): Kaniner und feliner Diabetes mellitus – ein epidemiologischer Rückblick (1996-2006). Tierärztl. Praxis 2008, 36 (K): 169-175

SALOMON, F.-V. (2005): Bauchspeicheldrüse, Pancreas. In: SALOMON, F.-V., GEYER, H., GILLE, U. (Hrsg.): Anatomie für die Tiermedizin, Enke, Stuttgart, S. 321-323

SCHULZ, L.-C. (1991): Pathologie der Haustiere, Teil 1, 1. Aufl., Gustav Fischer Verlag Jena, S. 341-347

SCHUMMER, A., VOLLMERHAUS, B. (1987): Bauchspeicheldrüse, Pancreas. In: NICKEL, R., SCHUMMER, A., SEIFERLE, E. (Hrsg.): Lehrbuch der Anatomie der Haustiere, Band 2, 6. Auflage, Paul Parey, Berlin und Hamburg, S. 128-131, S. 146-147

SEBASTIANI, A. M., FISHBECK, D. W. (1998): Mammalian Anatomy: The Cat. Full Color Edition, Morton Publishing Company, Colorado, p. 93-106

SIMON, C., NEIGER, R. (2007): Diabetes mellitus bei der Katze. In: CVE Kleintier, **1**, 1-20

SIMPSON, K. W. (2003): Diseases of the Pancreas. In: TAMS, T. R. (ed.): Handbook of Small Animal Gastroenterology, Elsevier, St. Louis, p. 353-369

SIMPSON, K. W., SHIROMA, J. T., BILLER, D. S., WICKS, J., JOHNSON S. E., DIMSKI D. , CHEW D. (1994) : Ante mortem diagnosis of pancreatitis in four cats. Journal of Small Animal Practice 1994, **35**, 93-99

SPILLMANN, T. (2003): Erkrankungen der Bauchspeicheldrüse. In: Gemeinschaftsveranstaltung: Diagnostik und Therapie von Erkrankungen des Verdauungsapparates der Katze – aktueller Wissensstand -, DVG, ATF und Tierärztliche Hochschule Hannover

STEINER, J. M. (2007): Pankreatitisdiagnose bei Hund und Katze. Tierärztliche Praxis **35**, 67-72

STEINER, J. M. (2008): Small Animal Gastroenterology. Schültersche, Hannover, 283-306

STEINER, J. M., WILLIAMS, D. A. (1999): Feline Exocrine Pancreatic Disorders. Vet. Clin. North Am., Small Animal Practice, 551-575

TWEDT, D. C. (2001): Diagnostic laparoscopy. Conference Proceeding, 19th ACVIM Forum, Denver

VOLLMERHAUS, B., HABERMEHL, K.-H. (1994): Bauchspeicheldrüse. In: FREWEIN, J., VOLLMERHAUS, B. (Hrsg.): Anatomie von Hund und Katze, Blackwell, Berlin, S. 163-165 u. 445

VYHNAL, K. K., BARR, S. C., HORNBUCKLE, W. E., YEAGER, A. E., WADE, S. E., FRONGILLO, M. F., SIMPSON, K. W., BOWMAN, D. D. (2008): Eurytrema procyonis and pancreatitis in a cat. Journal of Feline Medicine and Surgery, 10 (4), 384-387

WASHABAU, R. J. (2006): Acute Necrotizing Pancreatitis. In: AUGUST, J. R. (ed.): Feline Internal Medicine, Vol. 5, Elsevier, Missouri, p. 109-117

WILLIAMS, J. (1996): Surgical Management of Conditions of the Gasstrointestinal Tract and Associated Glands. In: THOMAS, D., SIMPSON, J. W., HALL, (eds.): Manual of Canine and Feline Gastroenterology, 1st ed., British Small Animal Veterinary Association, Gloucestershire, p. 251-253

9. ANHANG

Kreuztabellen

Kreuztabellen T-Gruppe

U_nod_Hp * Z_nod_Hp Kreuztabelle

Anzahl

		Z_nod_Hp	
		nein	Gesamt
U_nod_Hp	nein	27	27
	ja	17	17
Gesamt		44	44

Anmerkungen. U (Ultraschall), nod_Hp (noduläre Hyperplasien), Z (Zytologie)

U_oB * Z_oB Kreuztabelle

Anzahl

		Z_oB		
		nein	ja	Gesamt
U_oB	nein	9	12	21
	ja	2	21	23
Gesamt		11	33	44

Anmerkungen. U (Ultraschall), oB (ohne Besonderheiten), Z (Zytologie)

U_Pankreatitis * Z_Pankreatitis Kreuztabelle

Anzahl

		Z_Pankreatitis		
		nein	ja	Gesamt
U_Pankreatitis	nein	37	2	39
	ja	5	0	5
Gesamt		42	2	44

Anmerkungen. U (Ultraschall), Z (Zytologie)

U_Neoplasie * Z_Neoplasie Kreuztabelle

Anzahl

		Z_Neoplasie		
		nein	ja	Gesamt
U_Neoplasie	nein	39	2	41
	ja	0	3	3
Gesamt		39	5	44

Anmerkungen. U (Ultraschall), Z (Zytologie)

U_Hp_Duct * Z_Hp_Duct Kreuztabelle

Anzahl

		Z_Hp_Duct		
		nein	ja	Gesamt
U_Hp_Duct	nein	38	1	39
	ja	3	2	5
Gesamt		41	3	44

Anmerkungen. U (Ultraschall), Hp_Duct (Hyperplasie des duktalen Gewebes), Z (Zytologie)

U_oB * P_oB Kreuztabelle

Anzahl

		P_oB		
		nein	ja	Gesamt
U_oB	nein	20	0	20
	ja	20	7	27
Gesamt		40	7	47

Anmerkungen. U (Ultraschall), oB (ohne Besonderheiten), P (Pathohistologie)

U_nod_Hp * P_nod_Hp Kreuztabelle

Anzahl

		P_nod_Hp		
		nein	ja	Gesamt
U_nod_Hp	nein	15	17	32
	ja	0	15	15
Gesamt		15	32	47

Anmerkungen. U (Ultraschall), nod_Hp (noduläre Hyperplasien), P (Pathohistologie)

U_Pankreatitis * P_Pankreatitis Kreuztabelle

Anzahl

		P_Pankreatitis		
		nein	ja	Gesamt
U_Pankreatitis	nein	25	16	41
	ja	1	5	6
Gesamt		26	21	47

Anmerkungen. U (Ultraschall), P (Pathohistologie)

U_Ödem * P_Ödem Kreuztabelle

Anzahl

		P_Ödem		
		nein	ja	Gesamt
U_Ödem	nein	43	3	46
	ja	0	1	1
Gesamt		43	4	47

Anmerkungen. U (Ultraschall), P (Pathohistologie)

U_Neoplasie * P_Neoplasie Kreuztabelle

Anzahl

		P_Neoplasie		
		nein	ja	Gesamt
U_Neoplasie	nein	40	4	44
	ja	1	2	3
Gesamt		41	6	47

Anmerkungen. U (Ultraschall), P (Pathohistolgie)

U_Amyloidose * P_Amyloidose Kreuztabelle

Anzahl

		P_Amyloidose		
		nein	ja	Gesamt
U_Amyloidose	nein	43	3	46
	ja	0	1	1
Gesamt		43	4	47

Anmerkungen. U (Ultraschall), P (Pathohistolgie)

U_Dil_Ag * P_Dil_Ag Kreuztabelle

Anzahl

		P_Dil_Ag		
		nein	ja	Gesamt
U_Dil_Ag	nein	45	1	46
	ja	1	0	1
Gesamt		46	1	47

Anmerkungen. U (Ultraschall), Dil_Ag (Dilatation Ausführungsgang), P (Pathohistolgie)

Z_oB * P_oB Kreuztabelle

Anzahl

		P_oB		
		nein	ja	Gesamt
Z_oB	nein	10	0	10
	ja	26	5	31
Gesamt		36	5	41

Anmerkungen. Z (Zytologie), oB (ohne Besonderheiten), P (Pathohistologie)

Z_Pankreatitis * P_Pankreatitis Kreuztabelle

Anzahl

		P_Pankreatitis		
		nein	ja	Gesamt
Z_Pankreatitis	nein	22	18	40
	ja	1	0	1
Gesamt		23	18	41

Anmerkungen. Z (Zytologie), P (Pathohistolgie)

Z_Neoplasie * P_Neoplasie Kreuztabelle

Anzahl

		P_Neoplasie		
		nein	ja	Gesamt
Z_Neoplasie	nein	33	3	36
	ja	2	3	5
Gesamt		35	6	41

Anmerkungen. Z (Zytologie), P (Pathohistolgie)

Z_Zirr_Narb * P_Skler_Zirr Kreuztabelle

Anzahl

		P_Skler_Zirr		
		nein	ja	Gesamt
Z_Zirr_Narb	nein	36	4	40
	ja	1	0	1
Gesamt		37	4	41

Anmerkungen. Z (Zytologie), Zirr_Narb (Zirrhose/Sklerose/Narbenbildung), P (Pathohistologie), Skler_Zirr (Zirrhose/Sklerose/Narbenbildung)

Z_Missbild * P_Mißbildung Kreuztabelle

Anzahl

		P_Mißbildung		
		nein	ja	Gesamt
Z_Missbild	nein	37	3	40
	ja	1	0	1
Gesamt		38	3	41

Anmerkungen. Z (Zytologie), P (Pathohistolgie)

Kreuztabellen A-Gruppe:

U_Pankreatitis * Z_Pankreatitis Kreuztabelle

Anzahl

		Z_Pankreatitis		
		nein	ja	Gesamt
U_Pankreatitis	nein	5	0	5
	ja	4	9	13
Gesamt		9	9	18

Anmerkungen. U (Ultraschall), P (Pathohistologie)

U_Ödem * Z_Ödem Kreuztabelle

Anzahl

		Z_Ödem		
		nein	ja	Gesamt
U_Ödem	nein	16	0	16
	ja	2	1	3
Gesamt		18	1	19

Anmerkungen. U (Ultraschall), Z (Zytologie)

U_Neoplasie * Z_Neoplasie Kreuztabelle

Anzahl

		Z_Neoplasie		
		nein	ja	Gesamt
U_Neoplasie	nein	10	1	11
	ja	2	5	7
Gesamt		12	6	18

Anmerkungen. U (Ultraschall), Z (Zytologie)

U_Hp_Ductus * Z_Calc_Duct Kreuztabelle

Anzahl

		Z_Calc_Duct		
		nein	ja	Gesamt
U_Hp_Ductus	nein	16	1	17
	ja	1	0	1
Gesamt		17	1	18

Anmerkungen. U (Ultraschall), Hp_Ductus (Hyperplasie des duktalen Gewebes), Z (Zytologie), Calc_Duct (Hyperplasie des duktalen Gewebes)

U_Pankreatitis * P_Pankreatitis Kreuztabelle

Anzahl

		P_Pankreatitis		
		nein	ja	Gesamt
U_Pankreatitis	nein	2	1	3
	ja	1	4	5
Gesamt		3	5	8

Anmerkungen. U (Ultraschall), P (Pathohistolgie)

U_Neoplasie * P_Neoplasie Kreuztabelle

Anzahl

		P_Neoplasie		
		nein	ja	Gesamt
U_Neoplasie	nein	3	0	3
	ja	3	2	5
Gesamt		6	2	8

Anmerkungen. U (Ultrschall), P (Pathohistologie)

U_nod._Hp * P_nod_Hp Kreuztabelle

Anzahl

		P_nod_Hp		
		nein	ja	Gesamt
U_nod._Hp	nein	6	1	7
	ja	0	1	1
Gesamt		6	2	8

Anmerkungen. U (Ultraschall), P (Pathohistologie), nod_ Hp (noduläre Hyperplasie)

U_Peritonitis * P_Peritonitis Kreuztabelle

Anzahl

		P_Peritonitis		
		nein	ja	Gesamt
U_Peritonitis	nein	4	0	4
	ja	2	2	4
Gesamt		6	2	8

Anmerkungen. U (Ultraschall), P (Pathohistologie)

U_Nekrose * P_Nekrose Kreuztabelle

Anzahl

		P_Nekrose		
		nein	ja	Gesamt
U_Nekrose	nein	6	1	7
	ja	0	1	1
Gesamt		6	2	8

Anmerkungen. U (Ultraschall), P (Pathohistologie)

Z_Pankreatitis * P_Pankreatitis Kreuztabelle

Anzahl

		P_Pankreatitis		
		nein	ja	Gesamt
Z_Pankreatitis	nein	1	2	3
	ja	1	2	3
Gesamt		2	4	6

Anmerkungen. Z (Zytologie), P (Pathohistologie)

Z_Neoplasie * P_Neoplasie Kreuztabelle

Anzahl

	P_Neoplasie	Gesamt

		nein	ja	
Z_Neoplasie	nein	4	0	4
	ja	0	2	2
Gesamt		4	2	6

Anmerkungen. Z (Zytologie), P (Pathohistologie)

Z_oB * P_oB Kreuztabelle

Anzahl

		P_oB		Gesamt
		nein	ja	
Z_oB	nein	5	1	6
Gesamt		5	1	6

Anmerkungen. Z (Zytologie), oB (ohne Besonderheiten), P (Pathohistologie)